

5''  
ESCUELA SUPERIOR DEL PROFESORADO  
"FRANCISCO MORAZAN"

DEPARTAMENTO DE FORMACION DOCENTE  
SECCION: Ciencias Naturales

# **TRABAJOS PRACTICOS DE ANATOMIA**

## **COMPARADA EN VERTEBRADOS SISTEMA CIRCULATORIO**

TRABAJO LEIDO POR EL ALUMNO

**CARLOS RAMIREZ LOPEZ**

PARA OPTAR EL TITULO DE

**PROFESOR DE EDUCACION MEDIA EN CIENCIAS NATURALES**

---

Tegucigalpa, D. C., Honduras, C. A.—1961

Imp. "La República"

DEDICATORIA

A mi Madre:

Oralia López.

A mi Abuelita:

María Ramírez.

# I N D I C E

- I.- Introducción.
- II.- Trabajo Práctico Nº 1
  - A.- Sistema Circulatorio en un Pez.
  - B.- Material.
  - C.- Procedimiento.
  - D.- Actividades.
  - E.- Resultados.
  - F.- Esquemas y dibujos.
  - G.- Guia Práctica para alumnos.
  - H.- Información Científica.
- III.- Trabajo Práctico Nº 2
  - A.- Sistema Circulatorio en un Anfibio (Sapo o rana)
  - B.- Material.....  
Idéntico
- IV.- Trabajo Práctico Nº 3
  - A.- Sistema Circulatorio en un Reptil (Garrobo)
  - B.- Material.....  
Idéntico.
- V.- Trabajo Práctico Nº 4
  - A.- Sistema Circulatorio en un Ave (Paloma de castilla)
  - B.- Material.....  
Idéntico.
- VI.- ~~Trabajo Práctico Nº 5~~ Trabajo Práctico Nº 5 en un Mamífero (Conejo o cuyo)
  - A.- Sistema Circulatorio en un Mamífero (Conejo o cuyo)
  - B.- Material.....  
Idéntico.
- VII.- Trabajos Complementarios.
- VIII.- Síntesis Biológica.
- IX.- Conclusiones y Sugerencias.
- X.- Bibliografía.

## P R E S E N T A C I O N

Nuevamente estamos presentando otra serie de Trabajos de título con la esperanza de que en algo se está contribuyendo a la objetivación de la Enseñanza de las Ciencias Naturales al nivel de Educación Media y sobre todo, al conocimiento un tanto más profundo por parte de los alumnos próximos a graduarse.

No creemos haber dicho la última palabra pero si sentimos la gran satisfacción de haber dado casi todo lo que estaba a nuestro alcance y dentro de nuestras posibilidades materiales y humanas.

Cada uno de los trabajos que ahora se presentan con el nombre de "TRABAJOS PRACTICOS SOBRE ANATOMIA COMPARADA EN VERTEBRADOS", forma parte de uno sólo que, después de un tiempo, constituirá una fuente de consulta muy valiosa para profesores y alumnos; dichos trabajos han sido distribuidos así:

- 1.- Trabajos Prácticos sobre Anatomía Comparada en Vertebrados.- Sistema Tegumentario..... Alfonso Romero Gómez.
- 2.- Trabajos Prácticos sobre Anatomía Comparada en Vertebrados.- Sistema Oseo..... Gloria Pagoaga B.
- 3.- Trabajos Prácticos sobre Anatomía Comparada en Vertebrados .- Sistema Digestivo..... Mario Soto Sandoval.
- 4.- Trabajos Prácticos sobre Anatomía Comparada en Vertebrados.- Sistema Circulatorio..... Carlos Ramírez López.
- 5.- Trabajos Prácticos sobre Anatomía Comparada en Vertebrados.- Sistema Respiratorio..... Jonatán Espinoza O.

Toda sugerencia que al respecto se haga y que constituya una mejora en el trabajo, será bien recibida.

MARCO TULIO MEJIA.

Asesor

## I N T R O D U C C I O N

El presente trabajo tiene por objeto dar al profesor de Ciencias Naturales del Ciclo Común de Cultura General, una orientación en lo que respecta al estudio de la Anatomía Comparada en los Vertebrados.

El trabajo es sencillo pero se ha realizado basado en observaciones prácticas llevadas a cabo en el laboratorio, motivo por el cual creo que mis afirmaciones están respaldadas en mayor o menor grado, por la Experiencia.

Este trabajo es uno de los cinco del grupo que se dedicó al estudio de la Anatomía Comparada, donde cada uno de nosotros trata de dar solución en forma clara y sencilla a las dificultades con que pueda tropezar el maestro en este campo.

Es sabido que en las Ciencias Naturales, es fundamental la experimentación, ya que de esta manera se objetiva más la enseñanza, que es uno de los pilares en que descansa la educación moderna.

Espero que sea de algún provecho a las persona que lo utilicen como obra didáctica o como obra de consulta para quienes quieran ampliar sus conocimientos.

## TRABAJO PRACTICO No 1

Objeto de la práctica.- "ESTUDIO DEL SISTEMA CIRCULATORIO EN UN PEZ"

### MATERIAL.-

- 1.- Un pescado de tamaño regular ( 15 a 17 cms)
- 2.- Una tabla rectangular o una cuba de disección
- 3.- Una tijerita o varias hojas de afeitar
- 4.- Una pinza
- 5.- Una regla graduada en cms.
- 6.- Algodón

RECOMENDACIONES.- Para hacer el presente estudio es necesario auxiliarse con agua como también de una pequeña lupa, para que de esta manera las comodidades de aseo y observación sean mejores.

### PROCEDIMIENTO PARA LA DISECCION.-

- 1.- Colóquese el animal de lado en la cuba de disección
- 2.- Sujetarlo con las manos e insertar la tijera por la parte superior del opérculo; hacer un corte profundo siguiendo el sentido de la línea media, del cuerpo hasta llegar al ano. (Fig. No 1. Línea de puntos)
- 3.- A continuación, cortar desde la región posterior (ano) hasta la anterior en la boca, por la región ventral. (Fig.No.1, líneas gruesas)
- 4.- Para levantar el opérculo corte con la tijera por la parte superior y sígase la flecha de la figura No 1 hasta llegar a la parte anterior.
- 5.- Sepárese las regiones cortadas y descúbrase las víceras ( Fig.No 2)

RESULTADO.- Como resultado de la operación anterior se descubre el corazón, colocado en la región ventral y anterior del cuerpo con la aurícula hacia la parte anterior y ventrículo hacia la parte posterior. También notará el seno venoso como un ensanchamiento de la aurícula.

En el mismo lugar se descubrirá una arteria que se extiende hacia adelante para insertarse luego en las branquias por medio de varios conductos aferentes. ( Si es difícil de observar, utilice una lupa), para después formar la aorta dorsal que se extiende debajo de la columna vertebral para luego irrigar todos los órganos del cuerpo.

Al canal de Cuvier (que se ve como un cordón transversal en la región posterior del cuerpo), llega la sangre por las venas anterior y posterior.

Dirigiéndose luego al seno venoso para llegar a la aurícula y desembocar al ventrículo, cumpliéndose de este modo el ciclo completo de la circulación ( ver fig. No. 3)

#### ACTIVIDAD No. 2.-

##### A.- Estudio Morfológico Externo del Corazón.

Introducción.- Córtese con la tijera los vasos principales que unen al corazón, dejando espacio suficiente para no dañar a éste.-Con sumo cuidado extráigase el corazón y viértase en un recipiente con agua.-Observar y anotar.-

- a) Forma
- b) Tamaño en m.m.
- c) Color

RESULTADO.- El corazón tiene una forma de cono, con color rojizo y de un tamaño aproximadamente de 13 m.m. según el tamaño del pez. La aurícula es bastante ensanchada y el ventrículo termina en punta.

##### B.- Estudio Morfológico Interno.-

Procedimiento.- Con una navaja de afeitar haga un corte longitudinal del corazón y observe y anote:

- a) Cavidades ¿ Cuántas son?
- b) Compare el grosor de las cavidades.

¿ A que supone tal estructura?

- c) Localice el seno venoso.- (Está sobre la aurícula)
- d) Localice en una lupa la válvula aurículo-ventricular)
- e) Esquematice las cavidades en su cuaderno.

RESULTADO.- El corazón tiene dos cavidades (una aurícula y un ventrículo), comunicados entre sí, por una válvula llamada aurículo-ventricular por estar entre la aurícula y el ventrículo.

El grosor de la capa muscular es mayor en el ventrículo que en la aurícula, ya que aquel tiene que hacer la función de impulsora de la sangre. El seno venoso es una vena bastante gruesa que termina en la aurícula y se llama así porque lleva toda la sangre desoxigenada al corazón.

ACTIVIDAD No. 3.-

Observación Microscópica de la sangre.-

MATERIAL.-

- 1.- Microscopio
- 2.- Porta-objeto
- 3.- Colorante azul de metileno.

Procedimiento.-

- 1.- Con un gotero extraígase sangre del corazón
- 2.- Colóquelo en el microscopio; observe y anote;
  - a) Forma
  - b) Color (glóbulos rojos)
  - c) Observe la estructura del glóbulo
  - d) Hacer un esquema o dibujo de su observación
- 3.- Soflámesse en una lámpara de alcohol por varias veces la muestra de sangre.

RECOMENDACIONES.- Para favorecer la observación, en la muestra obtenida coloque una gota de azul de metileno y siga los pasos: 3, 4 y 5 del procedimiento.....¿ Qué diferencia nota?

NOTA; Consulte la estructura de la sangre en la información científica.

RESULTADO.- La sangre de los peces tiene un color rojizo oscuro, se debe a la presencia de hemoglobina, en sus glóbulos rojos, su forma es elipsoidal y tienen núcleo (Ver. Fig. 15. Pag. 68)

ACTIVIDAD No. 4.-

GUIA PRACTICA No.1

Objeto.- Estudio del Aparato Circulatorio en un pez".-

alumno..... Equipo.....Fecha.....  
Calificación.....

MATERIAL.-

- 1.- Un pescado de tamaño regular ( 15 a 17 cms.)
- 2.- Una tabla rectangular o una cuba de disección.
- 3.- Una tijerita o varias hojas de afeitar
- 4.- Una pinza
- 5.- Una regla en centímetros

INSTRUCCIONES.- El aparato circulatorio en los peces está formado por el corazón, situado en la parte ventral y posterior a las branquias y consta de una aurícula y un ventrículo.

PROCEDIMIENTO DE DISECCION.-

- 1.- Coloque el animal de lado en la cuba de disección.
- 2.- Sujételo con las manos e inserte la tijera por la parte superior del opérculo. Haga un corte profundo siguiendo el sentido de la línea media lateral del cuerpo hasta llegar al ano. (Ver Fig. No 1. Línea de puntos)
- 3.- A continuación, cortar desde la región posterior (ano) hasta la anterior (boca), por la región ventral (Ver fig. No. 1, siguiendo flechas)
- 4.- Para levantar el opérculo corte con la tijera por su parte superior en la dirección que sigue la flecha, es decir hacia adelante.
- 5.- Separe las regiones cortadas y descubra las víceras.(Fig.No.2)

Observe y localice:

- a) En la parte ventral, es decir debajo de las branquias.

- 1.- El corazón
  - 2.- Forma.....
  - 3.- Número de partes.....
  - 4.- Color .....
- b.- Siga la dirección que tiene el vaso que está en la aurícula
- ¿Dónde se inserta? .....
  - ¿Número? .....
  - Color.....debido a .....
- c.- Haga una incisión más profunda por la parte superior de las agallas o branquias. Localice:
- 1.- La aorta dorsal.- Dirección que toma.....
  - 2.- Sangre que lleva .....
  - 3.- Órganos que irriga .....
- d) Localice en la región posterior del cuerpo y cerca del ano el canal de Cuvier situado en posición transversal.
- Venas que confluyen a él .....
- e) Localice el seno venoso situado en posición ventral de la aurícula.
- ¿ De dónde procede la sangre que llega al seno venoso?

NOTA: Para las observaciones auxíliase con lupa y en un medio líquido.

CUESTIONARIO

- 1.- La sangre que circula por el corazón es .....
- 2.-¿Cómo es el sistema porta-hepático en los peces? .....
- 3.- La aorta dorsal conduce sangre.....
- 4.- Por ser los peces de sangre fría como se les llama? .....
- 5.- Haga un esquema sencillo del sistema circulatorio.

INFORMACION CIENTIFICA.- El aparato circulatorio de los peces consta de corazón, venas y capilares.

El corazón, órganos encargado de impulsar la sangre por todo el organismo, por medio de contracciones rítmicas, está formado por una au--

rícula y un ventrículo, protegido y envuelto por una membrana semitransparente llamada pericardio, cavidad diferenciada del celoma, por el corazón sólo circula sangre venosa.

La sangre recogida del cuerpo por varias venas llega al seno venoso luego pasa a la aurícula, de aquí al ventrículo; por contracciones rítmicas pasa la sangre a la arteria o aorta ventral, que se ramifica en varias arterias branquiales, aferentes que riegan las branquias y en número de cuatro se disponen a uno y otro lado de la cabeza.

De las branquias sale la sangre ya oxigenada por medio de unos conductos deferentes para luego formar la arteria u aorta dorsal, que recorre la línea media dorsal por debajo de la columna vertebral e irriga a todo el organismo.

De la aorta dorsal se extienden las arterias subclavias, que van a las aletas pectorales; la celíaca que riega el mesenterio, el estómago, el hígado, el páncreas y el intestino, la arteria renal que va a los riñones.

El Sistema venoso está representado por varias venas en donde circula la sangre que va hacia el corazón.- La vena porta-renal conduce la sangre de la parte posterior del cuerpo a los riñones.- Las venas del sistema porta-hepático transportan la sangre desde el aparato digestivo al páncreas, al hígado y al bazo. La sangre de la región anterior del cuerpo es recogida por las dos venas cardinales anteriores, que se reúnen con las venas cardinales posteriores en el conducto de Cuvier que junto con las venas hepáticas desembocan al seno venoso que tiene cierto poder pulsátil que coayuda en la entrada de la sangre en la aurícula.- Se ha descubierto también que el bulbo arterioso, situado al comienzo de la arteria ventral y provisto de gruesas paredes musculares, se contrae así

mismo rítmicamente y ayuda al ventrículo en su acción impelente.

Tanto la aurícula como el ventrículo están provistos de válvulas dispuestas de tal forma que permiten una acción propulsora positiva.

Estructura de la sangre.- La sangre está formada por una porción fluida llamada plasma, en el cual nadan los glóbulos rojos nucleados y de forma elíptica (nótese en la plaquita coloreada que observé) y también los glóbulos blancos que son de forma ameboide y nucleados.

El color rojo de los glóbulos se debe a una sustancia o pigmento llamada hemoglobina; los glóbulos blancos carecen de este pigmento.

Para observar los glóbulos blancos es necesario usar la fuerza centrífuga para que así se pararen de los glóbulos rojos.

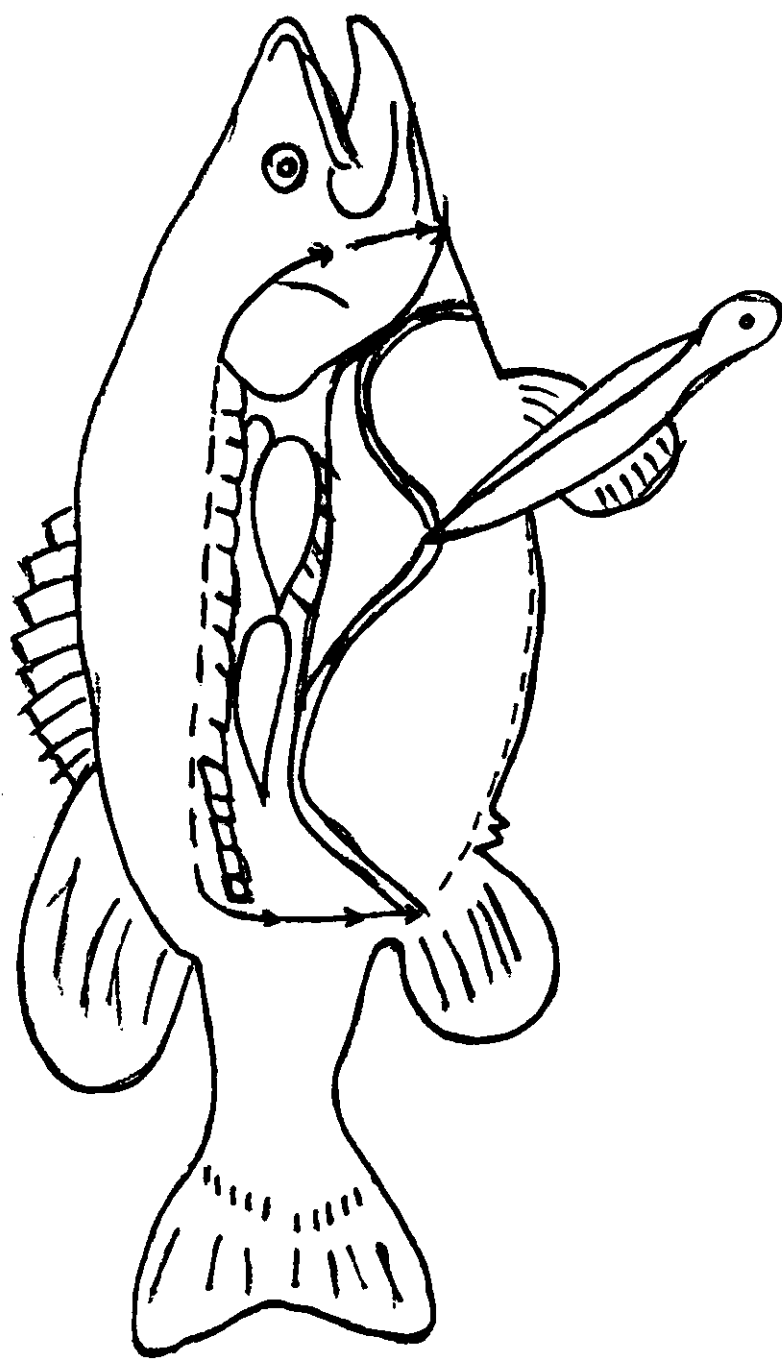


Fig. Nº 1 Esquema de una disección.

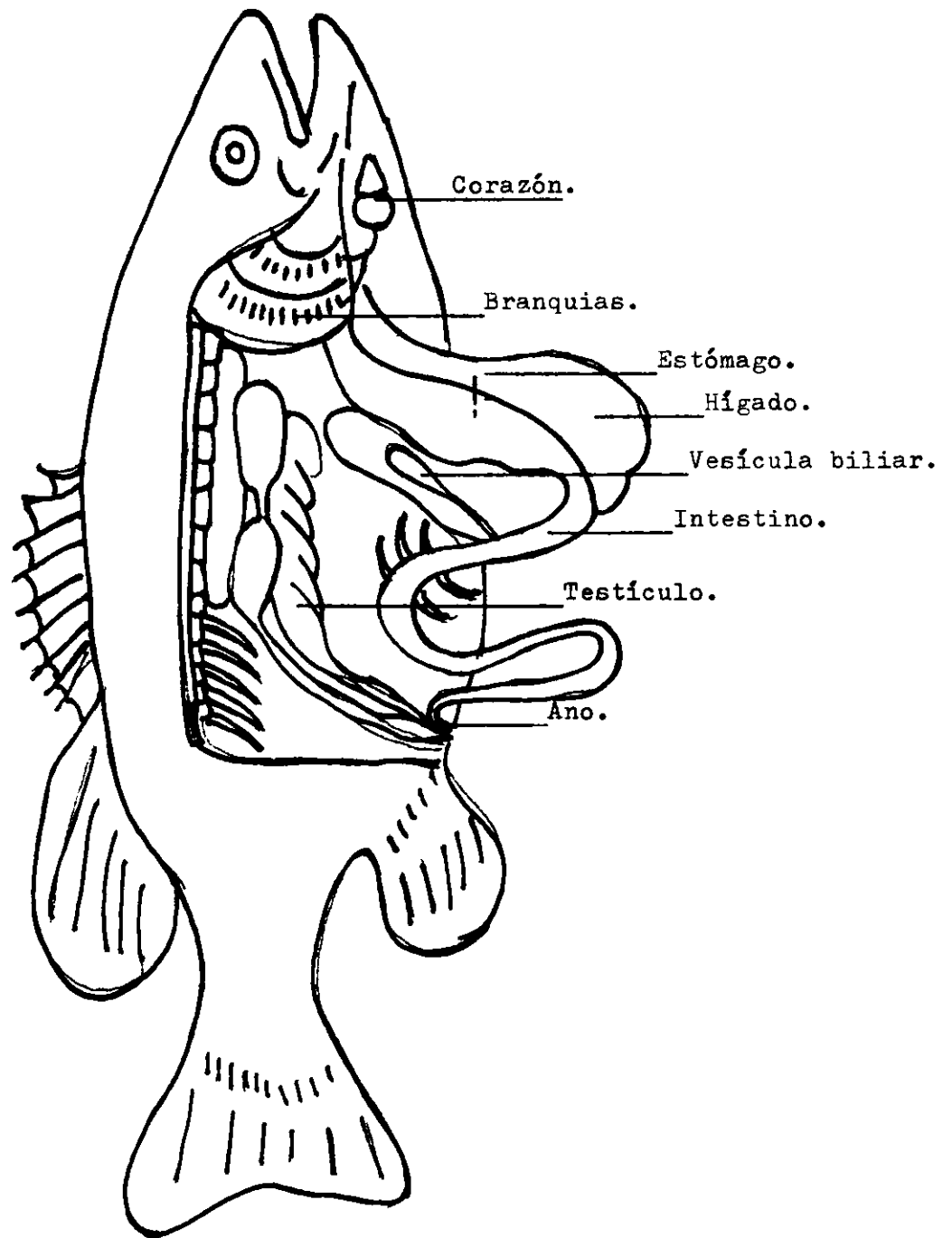


Fig. Nº 2 Asi se ve un pez por dentro.

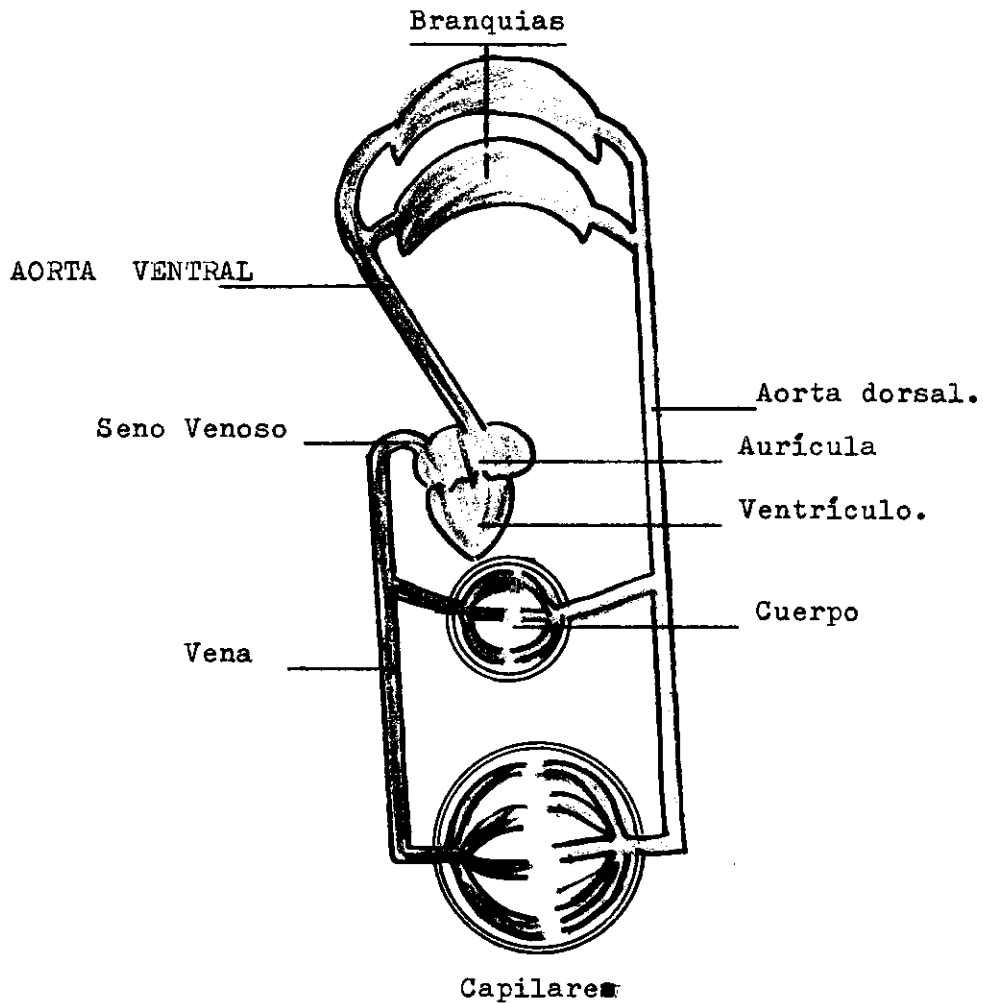


Fig. Nº 3 Esquema sencillo

Circulación en un pez.

## TRABAJO PRACTICO Nº 2

Objeto de la práctica.- "ESTUDIO DEL SISTEMA CIRCULATORIO EN UN ANFIBIO"

### MATERIAL.-

- 1.- Un sapo o una rana
- 2.- Una tabla rectangular o una cuba de disección
- 3.- Una tijerita o varias hojas de afeitar
- 4.- Una pinza y alfileres
- 5.- Cloroformo o éter sulfúrico
- 6.- Algodón y un bote de boca ancha.

### PROCEDIMIENTO PARA LA DISECCION.-

- 1.- Anestesiarse el sapo o rana, introduciéndolo en un bote ancho que tenga un algodón con cloroformo o en su interior.
- 2.- Colocarlo sobre la región dorsal, en la cuba de disección, y sujetarle las extremidades con alfileres (ver fig. Nº4)
- 3.- Con una pinza levantar la piel de la región ventral, hacer una incisión leve a la altura de las extremidades posteriores; introdúzcase la tijerita y corte hacia adelante hasta el nivel de las extremidades anteriores.
- 4.- Hacer dos incisiones en forma de cruz, una en la parte anterior y otra en la posterior (ver fig. Nº 4 línea de puntos), separe la piel y sujetarla con alfileres.
- 5.- En la misma forma, cortar la capa muscular y sujetarla con alfileres.
- 6.- Cortar el esternón y proyectar el corte hasta el borde del maxilar inferior.- Sepárese.-

### PRIMERA ACTIVIDAD.-

Observe:

- 1.- El corazón, todavía palpitando.

La membrana semitransparente que cubre el corazón, se llama

ma.

2.- Las partes en que se divide el corazón son:

.....

3.- Las contracciones del corazón:

¿ Para qué se contrae?

.....

4.- La salida de la sangre que impulsa el corazón:

¿ Hacia dónde se dirige la sangre impulsada por el corazón?

5.- Extienda o saque las víceras y sujételas con alfileres, observe hacia dónde se ramifica la arteria o aorta dorsal.

6.- Levante el hígado.- ¿ Qué lo sostiene?

.....

¿ Cómo se llama?

.....

7.- En la aurícula derecha se inicia la arteria pulmonar que luego se subdivide en dos.- ¿ Qué sangre lleva?

.....

8.- Cuál es la función de los pulmones?

.....

9.- La sangre que sale de los pulmones, dónde se dirige?.- Localice las venas pulmonares.

.....

**RESULTADO:**

Quando se separa el esternón queda visible el corazón, órgano musculoso encargado de impulsar la sangre por contracciones rítmicas que permanecen después de una hora si se le protege con solución fisiológica. (Práct. # 2).- Observando las contracciones se explica como se verifica el mecanismo de la circulación.

El corazón consta de dos aurículas y un ventrículo; las aurículas situadas en la región anterior y el ventrículo en la posterior, la sangre impulsada por éste se dirige por el arco aórtico que se subdivide en tres; uno que riega la parte anterior del cuerpo, otro la región torácica y el último la región dorsal, la sangre transportada por éste último es llevada a todo el cuerpo mediante arterias de menor calibre hasta transformarse en capilares y regar los tejidos. La sangre procedente de los capilares es recogida por las venas para luego desembocar al corazón.

El hígado está comunicado con el corazón por la vena porta-hepática que desemboca en el seno venoso que es donde confluye la vena cava posterior.

La sangre que lleva la arteria pulmonar es venosa y llega a los pulmones para oxigenarse y regresar nuevamente al corazón y es nuevamente impulsada para ser distribuida por todo el cuerpo completándose la circulación. (Ver esquemas en las figs. 5 y 6)

#### SEGUNDA ACTIVIDAD.-

##### A.- ESTUDIO MORFOLOGICO EXTERNO DEL CORAZON.-

INSTRUCCIONES.- Separar el corazón de la región torácica, cortando cuidadosamente con una tijera, las arterias, las venas y el seno venoso localizado en la región ventral, extraerlo y vertirlo en un plato hondo que contenga agua.- Observe durante unos minutos y anote:

- a) Forma
- b) Tamaño en cms.
- c) Color
- d) Comparar con lo observado en el pez.

Exponer diferencias.

B.- ESTUDIO MORFOLOGICO INTERNO.-

Procedimiento: Con una navaja de afeitar haga un corte longitudinal.-

1.- Con una navaja de afeitar hacer un corte longitudinal del ventrículo hasta la altura del tabique aurículo ventricular.

Observar y anotar:

- a) Número de cavidades
- b) Distribución
- c) Estructura

2.- Con la navaja de afeitar hacer un corte longitudinal de las aurículas.- Observar y anotar:

- a) Número de cavidades
- b) Distribución
- c) Estructura
- d) Localizar las válvulas que unen las aurículas con el ventrículo.....número de ellas.....

NOTA: Para mejor ilustración ver esquema en la fig. No.7.-

RESULTADO: Cuando se hace el corte, lo primero que se presenta son las cavidades que en número de tres se encuentran localizadas así: Dos en la parte anterior y una en la posterior del corazón; las anteriores se llaman aurículas y la posterior ventrículo, es de notar también que el grosor varía grandemente; las aurículas son de una capa muscular más delgada que el ventrículo, estructura debida a la gran función que tiene que hacer éste, que consiste en contraerse fuertemente para impulsar la sangre con fuerza.- Es de notar también en el ventrículo la inmensa red de tejido fibrilar rodeando a la cavidad, razón por la cual la sangre venosa no se mezcla con la arterial.

Las cavidades están recubiertas por una capa lisa llamada miocardio que influye grandemente para que el corazón se contraiga.

Son también de fácil observación las válvulas aurículo-ventriculares llamadas así por estar entre las aurículas y en ventrículo, localizadas

en el tabique que lleva el mismo nombre en éste, se encuentra también localizado el inicio del arco aórtico o arteria aorta.

El seno venoso puede localizarse en la región ventral del corazón en la región anterior de la aurícula derecha se localiza la vena cava anterior.

### ACTIVIDAD No 3.-

#### A.- OBSERVACION MICROSCOPICA DE LA SANGRE.-

##### MATERIAL.-

- 1.- Microscopio
- 2.- Porta-objetos
- 3.- Colorante azul de metileno

##### Procedimiento.-

- 1.- Con un gotero extraer sangre del corazón
- 2.- Colocar una gota en el porta-objeto ( previamente limpio y seco)
- 3.- Con el borde de otro porta-objeto, extraer la gota, de modo que se forma una delgadísima película de sangre.
- 4.- Soflamar en una lámpara de alcohol por varias veces la muestra de sangre.
- 5.- Colóquese en el microscopio y obsérvese:
  - a) Forma
  - b) Color (glóbulos rojos)
  - c) Estructura
- 6.- Hacer un esquema o dibujo y anotar lo observado.-

RECOMENDACIONES.- Para favorecer la observación, en la muestra obtenida colóquese una gota de azul de metileno y sígase los pasos 3,4,5, del procedimiento.- Compárese con los peces y destáquense las semejanzas.- (Ver p. 13)

NOTA: Consulte la estructura de la sangre en la información científica.



RESULTADO.- La sangre es de color rojo debido a la presencia de hemoglobina en los glóbulos rojos, de forma elipzoidal y nucleados; coloreados con azul de metileno se notan como puntitos amarillos.-

ACTIVIDAD No. 4.-

A.- Observación de la circulación de la sangre en un renacuajo.(bumbulum)

MATERIAL.-

- 1.- Un renacuajo vivo
- 2.- Microcopio
- 3.- Porta-objetos

RECOMENDACIONES.- Proveerse de varios renacuajos y tenerlos en un recipiente con agua.

Procedimiento.-

- 1.- Extraer el renacuajo de su medio natural
- 2.- Después de que haya pasado el período de agitación, colocarlo en un porta-objetos.
- 3.- Colocar un cubre-objeto en la porción final de la cola, observar y anotar:

RESULTADO.- Los glóbulos rojos desfilan con gran rapidéz y en el centro de los conductos sanguíneos, la linfa alrededor.

## GUIA PRACTICA No. 2

( Para alumnos)

OBJETO.- "Estudio del Sistema Circulatorio en un anfibio"

Alumno.....Equipo.....Fecha.....  
Calificación.....

MATERIAL.-

- 1.- Un sapo o una rana
- 2.- Una tabla rectangular o una cuba de disección

- 1.- Una tijerita o varias hojas de afeitar
- 4.- Una pinza
- 5.- Cloroformo o éter sulfúrico
- 6.- Algodón

RECOMENDACIONES.- El material es de fácil obtención; el sapo o la rana pueden encontrarse en sitios húmedos y debajo de piedras o después de una lluvia, el cloroformo y el éter sulfúrico en farmacias.

Procedimiento.-

- 1.- Anestesiarse el sapo o rana introduciéndolo en un bote ancho que tenga un algodón con cloroformo o en su interior.-
- 2.- Colocar sobre la región dorsal, en la cuba de disección y sujetarle las extremidades con alfileres, (ver fig. no.4)
- 3.- Con una pinza, levantar la piel de la región ventral, hacer una incisión leve a la altura de las extremidades posteriores; introduzcase la tijerita y cortar hacia adelante hasta el nivel de las extremidades anteriores.
- 4.- Hacer dos incisiones en forma de cruz, una en la parte anterior y otra en la posterior (Ver Fig. No. 4), separar la piel y sujetarla con alfileres.
- 5.- En la misma forma corte la capa muscular y sujétela con alfileres.
- 6.- Corte el esternón (de estructura cartilaginosa) y proyecte el corte hasta el borde del maxilar inferior.- Sepárelo

APARATO CIRCULATORIO.-

- 1.- Separando el esternón localice el corazón y vea que todavía se mueve.- ¿Cómo se llama la membrana que lo envuelve?  
.....
- 2.- Separe el pericardio y observe; de cuántas partes está formado el corazón? ¿Cuáles son?  
.....

Observe y anote:

- a) Forma: .....
- b) Color: .....
- c) Tamaño: .....

3.- Identifique las arterias y las venas.

- ¿ Dónde se forman las Arterias? .....
- ¿ Dónde se forman las venas? .....

4.- Ayudándose de pinzas y tijeras, extienda las víceras y sujételas con alfileres a uno y otro lado del cuerpo.

a) Localice la arteria aorta en la región anterior del corazón.

- ¿ Hacia dónde se extiende? .....
- ¿ Qué forma? .....

b) Siga sus ramificaciones auxiliándose con una navaja de afeitar,

- ¿ cuántas direcciones sigue? .....
- Explíquelas: .....
- .....

c) Localice la aorta dorsal que se extiende debajo de la columna vertebral.- Siga sus ramificaciones.-

- ¿Qué clase de sangre lleva? .....
- ¿Qué órganos irriga? .....

5.- ¿ Dónde se originan las venas y qué clase de sangre llevan?

.....

a) Descubra la vena cava posterior que desemboca en el seno venoso situado en la parte anterior del corazón;

■ De qué órganos recoge esa sangre?

.....

b) ¿ Cómo se llama el sistema que recoge la sangre de el intestino, estómago, páncrea y bazo?

.....

6.- Adherida a la piel notará Ud. una red de capilares

¿Cuál es su función? .....

7.- Haga un esquema de los observado.- (Ver fig. No. 8)

CUESTIONARIO

1.- Por qué es que las ranas y sapos respiran por la piel?

.....  
.....

2.- ¿ De qué depende su temperatura, cómo se les llaman por eso?

.....

3.- ¿ Por qué en el ventrículo no se mezcla la sangre venosa con la arteria?

.....  
.....

5.- ¿Cuál es la función del sistema portahepático?

.....  
.....

6.- Dibuje el corazón con sus venas y arterias.-

INFORMACION CIENTIFICA.-

El aparato circulatorio de los anfibios, consta de corazón, arterias, venas y capilares.-

El corazón, órgano musculoso y rodeado por una membrana llamada pericardio, tiene como misión la de impulsar la sangre por todo el organismo; está situado en la región media y posterior con respecto a los pulmones. Consta de dos aurículas y un ventrículo, un seno venoso y un búlbo o tronco arterial, el cual existe una válvula en espiral que ayuda al ventrículo en su acción impulsora de la sangre.-

Entre las aurículas y el ventrículo existe un tabique llamado aurículo ventricular y las válvulas respectivas izquierda y derecha, comunicándose por éstas las aurículas con el ventrículo.

El ventrículo está formado por una sola cavidad, pero al lado derecho de la misma se encuentra una intrincada red de tejido fibrilar, que evita que la sangre venosa se mezcle con la arterial.

El espesor de la capa muscular del corazón es más gruesa en el ventrículo que en las aurículas ya que éste es el que se contrae para impulsar la sangre.

La sangre oxigenada en los pulmones sale de ellos por las venas pulmonares, que la llevan a la aurícula izquierda, de donde pasa al ventrículo; al contraerse éste, impulsa al líquido sanguíneo hacia el tronco arterial, el cual se divide en tres arcos aórticos a saber: el Carótido, que se dirige a la cabeza; el aórtico, que se une al lado opuesto y el pulmonar o pulmocutáneo respiratorio, llamado así porque lleva la sangre a los pulmones y a la piel, contribuyendo de esta manera a la respiración cutánea.

De cada uno de los arcos aórticos salen varias arterias, de las cuales la occipitovertebral y la subclavia son las más importantes.

Ambos arcos se reúnen en una sola arteria llamada aorta dorsal o abdominal de la que salen las siguientes vasos: El tronco celíaco mesentérico que se ramifican en diversas arterias que riegan el hígado; arteria mesentérica anterior; las arterias urogenitales que van del riñón a los órganos genitales y a los cuerpos amarillos o grasos; la mesentérica posterior que riega la sangre al recto y al útero; y las ilíacas, en las que termina la aorta, cada una de las cuales da origen a la ciática y a otras de las extremidades posteriores.

Al pasar la sangre a los tejidos, desempeña los siguientes funciones:

- 1.- Le suministra el oxígeno que transportan los glóbulos rojos.
- 2.- Recoge el bióxido de carbono que las células han producido al respirar durante su funcionamiento.
- 3.- Les proporciona sustancias nutritivas absorbidas del intestino.
- 4.- Se carga de sustancias de excreción, originadas por las células y lo lleva a los riñones.

5.- Lleva las hormonas segregadas por las glándulas de secreción interna.-

La sangre procedente de los capilares es recogida por las venas, que la conducen al corazón desembocando al seno venoso por medio de tres grandes vasos a saber: Las dos venas cavas anteriores y la vena cava posterior.

Las dos venas cavas anteriores reciben la sangre de la parte exterior del cuerpo por medio de las venas yugulares, las inominadas, las subescapulares y las subclavias, a las que se unen las branquiales y las subcutáneas.-

A la vena cava posterior llegan las renales, las espermáticas u ováricas y las hepáticas.- El sistema portahepático está constituido por las venas gástrica, intestinales y esplénica o del bazo, que forman la vena porta-hepática que se capilariza en el hígado para luego unirse con la cava posterior y desembocar al seno venoso.

De la parte posterior del cuerpo, las venas femoral, ciática, la abdominal y visical, llevan la sangre hasta la vena porta renal que se capilariza en el riñón antes de constituir las llamadas venas renales.

En conclusión, el corazón recibe la sangre arterial por las venas pulmonares que proceden del pulmón y desembocan en la aurícula izquierda y la sangre venosa por el seno venoso y por la aurícula derecha.

Un sistema coordinado de contracciones y un juego de válvulas, impide que en el ventrículo se mezclen la sangre arterial y la venosa y hace que salgan por sus respectivos vasos.

La arteria pulmonar lleva la sangre venosa a los pulmones de donde regresa convertida en sangre arterial para desembocar en la aurícula izquierda y pasar al ventrículo por medio de la vena pulmonar.

Estructura de la sangre.- La sangre de color rojo, está compuesta de plasma en el cual nadan los glóbulos rojos o hematíes que son elípticos

nucleados y provistos de hemoglobina, y leucocitos o glóbulos blancos de forma ameboide y sin hemoglobina.

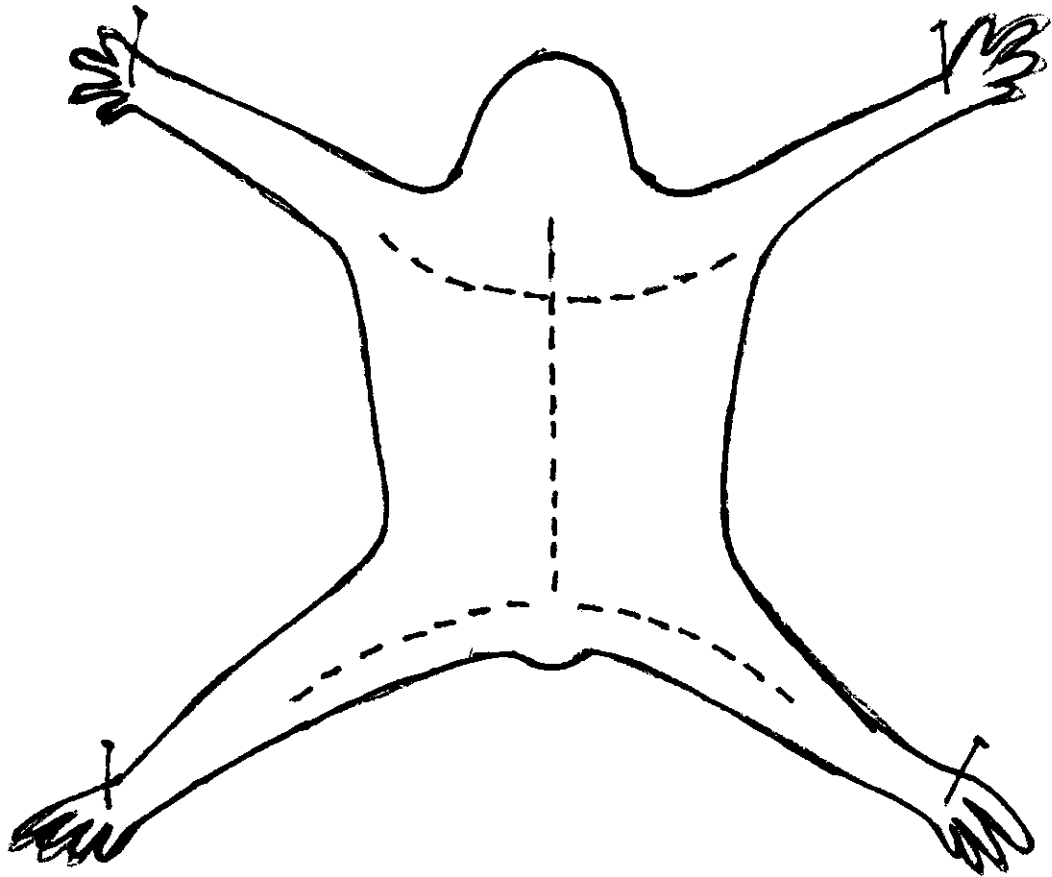


Fig. Nº 4 Esquema de la disección de un sapo

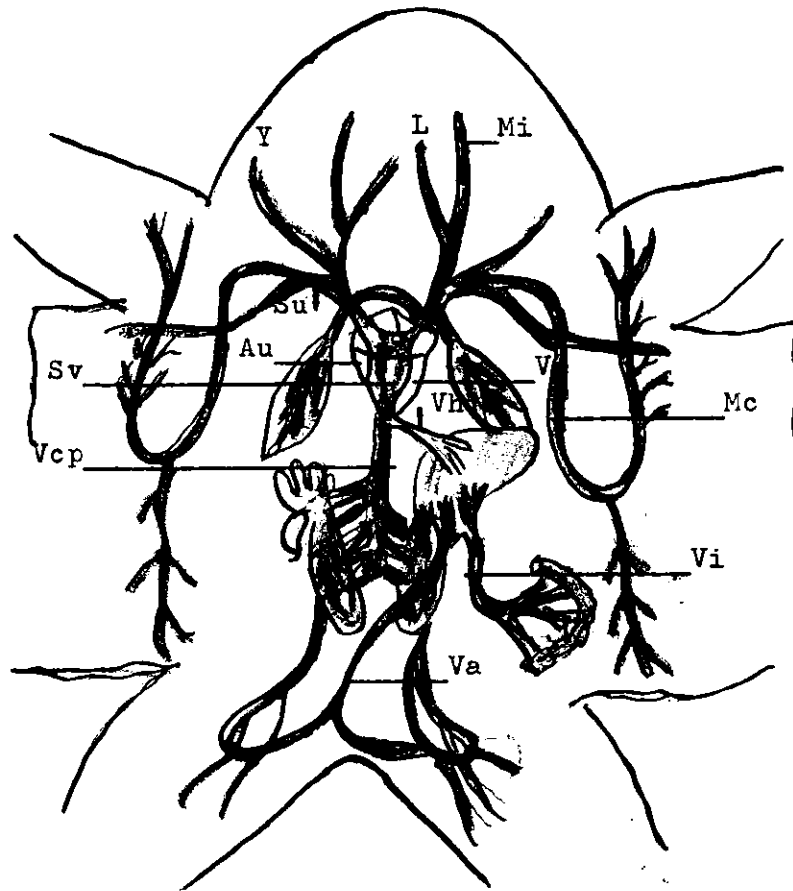


Fig. Nº 5. Sistema Venoso.- Au, Aurícula; Ve, Ventrículo  
Su, Subclavia; Mi, Vena maxilar; L, Vena lingual;  
Y, Yugular; Sv, Seno venoso; Vh, Vena hepática;  
Vi, Vena abdominal; Vcp, Vena cava posterior; Va,  
Vena abdominal anterior.

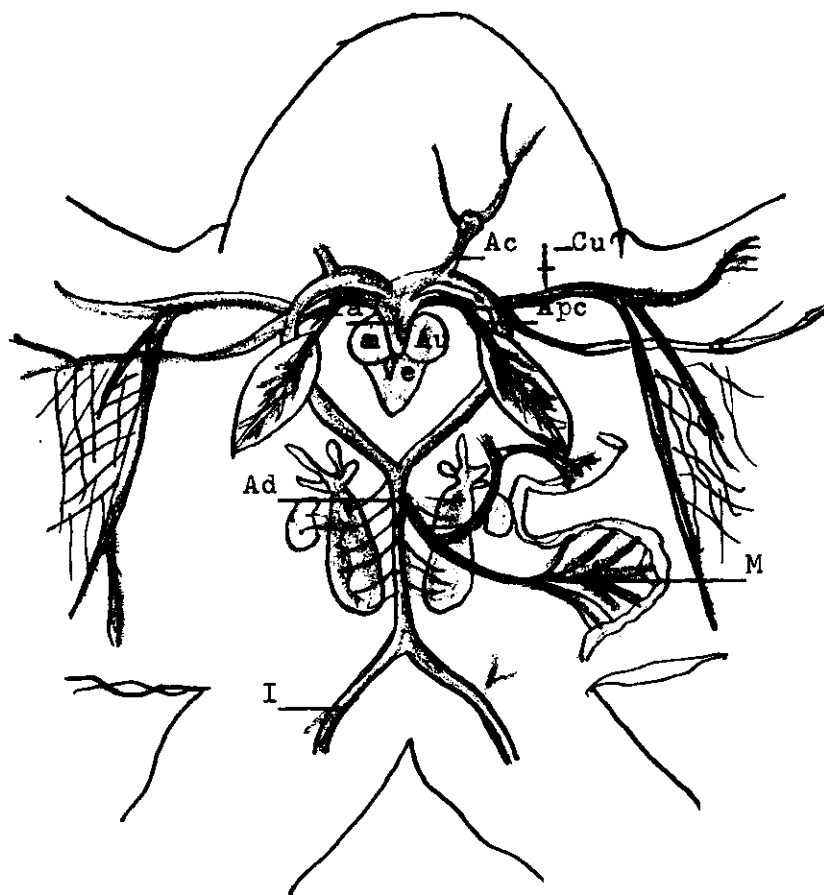


Fig. Nº 6. Sistema arterial. Au, Aurícula derecha e izquierda; Ve, Ventrículo; Ta, Tronco Arterial; Ac, Arco carotídeo; Apc, Arco pulmocutáneo; Ad, Aorta dorsal; M, Mesenterio; I, Iliaca.

### TRABAJO PRACTICO No. 3

Objeto de la Práctica.- "Estudio del Sistema Circulatorio en un reptil"

#### MATERIAL.-

- 1.- Un garrobo o iguana
- 2.- Una tabla rectangular
- 3.- Una tijerita o varias hojas de afeitar
- 4.- Una pinza
- 5.- Cloroformo o éter sulfúrico
- 6.- Algodón y un bote de vidrio

INTRODUCCION.- Con esta experiencia se fundamenta el trabajo anterior por la similitud orgánica que tiene con los anfibios (el sapo o rana); además debe tenerse precauciones con el manejo del material animal.

#### PROCEDIMIENTO PARA LA DISECCION.-

- 1.- Anestesiarse el animal; para esto es necesario tomar todas las precauciones del caso, por el hecho de ser difícil de dormir, pero si puede hacer lo siguiente: Proveerse de un bote, cuya abertura ensamble con el grosor de la cabeza del animal; mojar un algodón de cloroformo o éter sulfúrico y colocarlo en el fondo del bote, introducir la cabeza del animal y esperar unos minutos. (Máximo 15 ms.)
- 2.- Colocarlo sobre el dorso y amarrar las extremidades a los clavos colocados a la distancia deseada (ver fig. No. 9)
- 3.- Con una pinza levantar la piel de la región ventral, hacer una incisión leve en el lugar donde se unen las extremidades posteriores y delante del ano, introdúzcase la tijerita y cortar hacia adelante hasta las proximidades de la boca.
- 4.- Hacer dos incisiones en forma de cruz, una en la parte anterior y la otra en la posterior del cuerpo ( ver fig. No 9, línea de puntos), separar la piel y sujetarla con alfileres.
- 5.- En la misma forma cortar la capa muscular y sujetarla con alfileres.

6.- Cortar los músculos y las costillas sobre las porciones ventrolaterales de la caja torácica y levantar el esternón.

ACTIVIDAD No. 1.-

Observar:

- a) El corazón de forma alargada y cónica, (está envuelto en una membrana semitransparente llamada pericardio.- Separarla con una pinza.
- b) Posición y número de las cavidades
- c) Localizar la arteria aorta en la porción anterior e izquierda del corazón. Seguir la trayectoria de sus ramificaciones.
- d) Identificar/que forma un cayado y se extiende hacia abajo, llamándose dorsal por extenderse debajo de la columna vertebral.  
Observe sus ramificaciones.

NOTA: Extender las víceras y limpiar la sangre que pueda contener, ya sea con agua o con algodón.

- e) Localizar la vena cava posterior que se extiende a la par de la arteria dorsal; localizar los riñones y deducir por el color de la sangre que corre por ambos vasos cual es la vena, seguir su trayectoria y ver donde desemboca.
- g) Extender el intestino delgado y ver en el mesenterio una red de capilares, ver dónde confluyen.
  - ¿ Dónde termina? .....
  - ¿ Cómo se llama este sistema? .....
  - ¿ Hasta dónde se extiende? .....

h) Hasta dónde se extiende? .....

i) Al lado derecho del cuello descubrirá la vena yugular, seguir su trayectoria y ver donde termina.

j) Descubir en la aurícula derecha la arteria pulmonar.

¿ Hacia dónde se extiende? .....

¿ Qué clase de sangre conduce? .....

*Nota.- Ver. Fig. N.º 8*

RESULTADO.- El corazón constituido por tres cavidades; dos auriculares y un ventrículo en posición anterior y posterior respectivamente, es el encargado de impulsar la sangre por medio de contracciones rítmicas, por todo el organismo, saliendo de éste por el tronco arterial que se dirige hacia abajo describiendo un arco llamado aórtico, ramificándose a su vez en varias arterias que riegan anterior del cuerpo es decir, la cabeza y las extremidades anteriores y caja torácica.

La aorta dorsal atravieza todo el cuerpo irrigando todos los órganos de la región posterior del cuerpo ramificándose innumerables veces hasta que se inserta en los tejidos por medio de vasos muy pequeños llamados capilares. A un lado de la aorta dorsal se localiza la vena cava posterior de un color más oscuro de la aorta, por la presencia en la sangre de carboxihemoglobina que se dirige al corazón no sin antes recibir la sangre del sistema portahepático. De la cabeza y de las extremidades anteriores la sangre es recogida por las venas cavas anteriores, que se pueden identificar a un lado del cuello y ver hasta donde se extiende (en la aurícula derecha); de un lado del cuello sale la sangre por la arteria pulmonar que se ramifica a uno y otro lado para conducir la sangre a los pulmones de éstos desciende la sangre a la aurícula izquierda para las venas pulmonares, para luego pasar al ventrículo y éste al contraerse impulsa la sangre por todo el cuerpo.

ACTIVIDAD No. 2.-

Estudio Morfológico Externo del Corazón.-

INTRODUCCION.- Separar el corazón de la región torácica, cortando con una tijera las arterias, las venas y el seno venoso en la región ventral del mismo, extraerlo con cuidado y vertirlo en un recipiente con agua.

Observe:

- a) Forma
- b) Tamaño en cms.
- c) Color
- d) Comparar con lo observado en el pez. Destacando las diferencias
- e) Anotar lo observado y dibujarlo.

B.- Estudio Morfológico Interno.-

Procedimiento.- Con una navaja de afeitar haga un corte longitudinal del corazón. Observe.

- a) Cavidades
- b) Forma de las cavidades .....
- c) Número de cavidades .....
- d) Estructura.

Conteste:

- 1.-¿El corazón está formado por fibras musculares?  
.....
- 2.- El tabique que separa las aurículas del ventrículo se llama:  
.....
- 3.- Las aurículas y el ventrículo se comunican por la válvula:  
.....
- e) Hacer un esquema de lo observado.

RESULTADO.-Cuando se hace el corte longitudinal se notará que se distinguen tres cavidades bien diferenciadas, las dos anteriores llamadas aurículas de forma semi cónica, y otra bastante aguzada llamada ventrículo, de grosor considerable con respecto a las aurículas y de fibras musculares, lisas, estructura necesaria para el trabajo constante que tiene que desem-

peñar. Las aurículas y el ventrículo se comunican por válvulas. Las aurículas y el ventrículo están separadas por un tabique llamado aurículo-ventrículo, en el cual se implantan las válvulas derecha e izquierda.

ACTIVIDAD No. 3.-

GUIA PRACTICA No. 3

(Para alumnos)

Objeto.- Estudio del aparato Circulatorio en un Reptil (garrobo)

Alumno..... Equipo..... Fecha .....

Calificación.....

MATERIAL.-

- 1.- Un garrobo
- 2.- Una tabla rectangular
- 3.- Una tijerita o varias hojas de afeitar
- 4.- Una pinza, alfileres.
- 5.- Cloroformo o éter sulfúrico
- 6.- Algodón y bote de vidrio.

RECOMENDACIONES.- Cada observación que haga, compárela con el sapo (anfibio) y saque conclusiones.

PROCEDIMIENTO PARA LA DISECCION.-

- 1.- Anestesiarse el animal; viendo que éste es difícil de dormir, ensamble en la cabeza un bote que contenga algodón con cloroformo, y apretar con la mano derecha las costillas del animal para que el aire contenido en los pulmones salga.
- 2.- Colocararlo sobre el dorso y amarrar las extremidades, a los clavos colocados a la distancia deseada.
- 3.- Con una pinza levantar la piel de la región ventral, hacer una incisión leve en el lugar donde las extremidades posteriores y delante del ano, introdúzcale la tijerita y corte hacia adelante hasta las proximidades con la boca.
- 4.- Hacer dos incisiones en forma de una cruz; una en la región anterior y

otra en la posterior del cuerpo, separe la piel y sujetarla con alfileres.

- 5.- En la misma forma corte la capa muscular y sujétela con alfileres.
- 6.- Corte los músculos y las costillas sobre las porciones ventro-laterales de la caja torácica y levante el esternón.

NOTA: Trabe con orden y seo.

APARATO CIRCULATORIO.-

OBSERVAR Y ANOTAR.-

- 1.- El corazón de forma cónica y con su vértice hacia abajo.
  - 1-a) Color .....
  - 1-b) Partes en que se divide .....
  - 1-c) Colocación del corazón .....
- 2.- En la región anterior del corazón se localiza el tronco arterial.
  - 2-a) En cuántas arterias se divide? .....
  - 2-b) Qué dirección toman? .....
- 3.- Del tronco arterial se origina la arteria dorsal, que se dirige hacia abajo.

NOTA: Extienda las víceras a uno y otro lado del cuerpo, de modo que la aorta dorsal pueda descubrirse.

- 3-a) Sus ramificaciones..... órganos que irriga .....
- 4.- Descubra la vena cava posterior que se encuentra al lado derecho de la aorta dorsal.
  - 4-a) ¿ Dónde termina? .....
- 5.- Extender el intestino delgado y ver en el mesenterio(membrana que envuelve) la inmensa red de capilares.
  - 5-a) Lugar dónde se reúnen .....
  - 5-b) Lugar dónde desemboca .....
- 6.- Al lado derecho del cuello se encuentra la vena yugular. Seguir

su trayectoria por su parte posterior.

6-a) ¿ Dónde termina? .....

CUESTIONARIO

- 1.- Existen vasos capilares debajo de la piel?.....¿Por qué? .....
- 2.- Haga un esquema sencillo del sistema circulatorio.

INFORMACION CIENTIFICA.- El aparato circulatorio en los resptiles está formado por corazón, venas, arteria y capilares.-

El corazón órgano encargado de impulsar la sangre por todo el organismo, se encuentra envuelto en una membrana llamada pericardio, tiene tres cavidades, es decir que es similar al de los anfibios, com son: dos aurículas y un ventrículo de estructura muscular, lisa y, el ventrículo más consistente que las aurículas, además se nota exteriormente un surco transversal entre las aurículas y el ventrículo, llamándose por eso aurículo ventricular.

La sangre oxigenada en los pulmones es conducida por las venas pulmonares a la aurícula izquierda y de aquí al lado izquierdo del ventrículo. Cuando se contrae éste, la sangre sale por los dos arcos aórticos, que al unirse forman la aorta dorsal que se dirige a la parte posterior.-De los arcos aórticos salen innumerables arterias que riegan toda la región anterior del cuerpo, tales son: la arteria carótida, que baña la cabeza; la arteria pulmonar que irriga a los pulmones, la humeral que se extiende por las extremidades anteriores.- La aorta dorsal, se dirige por sobre la columna vertebral por toda la región posterior del cuerpo, ramificándose en pequeñas arterias y por estas pasa la sangre a las víceras tales como los riñones, el hígado, intestino delgado y grueso, páncreas y bazo- Para que la sangre arterial llegue a los tejidos, las arterias se subdividen en innumeralbes vasos llamados capilares que son los encargados de efectuar los cambios metabólicos.

La sangre procedente de los capilares es recogida por las venas transportan la sangre hasta el corazón por medio de tres grandes venas; la cava anterior derecha, está formada por la unión de las dos venas yugulares externa e interna y de la subclavia correspondiente.- La del lado izquierdo recibe la yugular izquierda interna y la subclavia del mismo lado; la yugular izquierda no existe en estos reptiles. La sangre venosa de la vena porta posterior del cuerpo es recogida por la cava posterior. Las venas cavas desembocan en un espacio llamado seno venoso, que está detrás del corazón, que comunica con la aurícula derecha por el orificio senoauricular. Existe además el sistema porta rean y un porta-hepático semejantes a los descritos en la rana o sapo.-

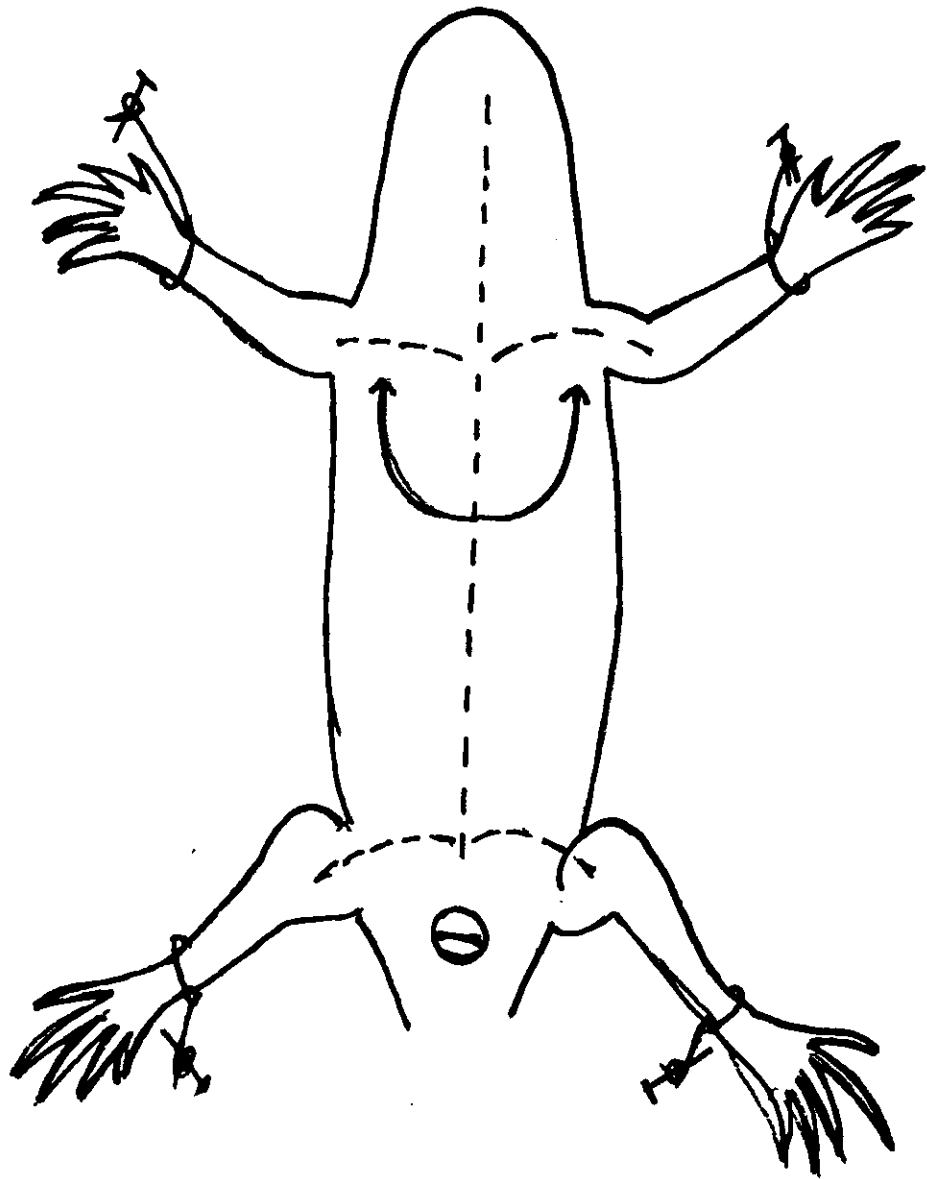


Fig. Nº 7. Esquema de la disección de un reptil.

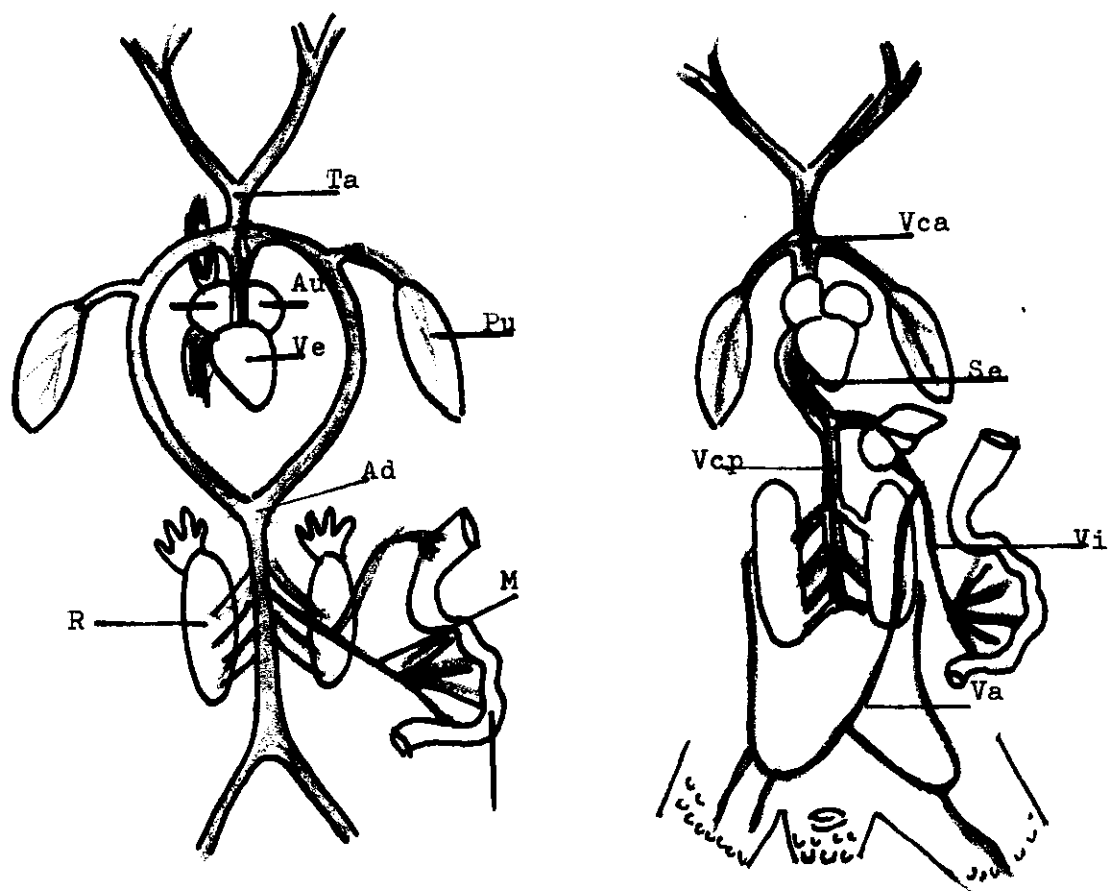


Fig. Nº 8. Sistema Arterial. Au, Aurícula izquierda; Ve, Ventrículo; Ta, Arteria anterior; Ad, Aorta dorsal; M, Mesenterio; R, Riñon.  
Sistema Venoso. Vca, Vena cava Anterior; Se, Seno venoso; Vcp, Vena cava posterior; Vi, Vena porta-hepática; Va, Vena abdominal.

TRABAJO PRACTICO No. 4

Objeto.- "ESTUDIO DEL SISTEMA CIRCULATORIO EN UN AVE" (Paloma de Castilla)

MATERIAL.-

- 1.- Una paloma de castilla o un pollo
- 2.- Una cuba de disección o tabla rectangular
- 3.- Una tijerita y varias navajas de afeitar
- 4.- Una pinza y alfileres
- 5.- Algodón
- 6.- Cloroformo y éter sulfúrico

INTRODUCCION.- Esta objetivación tiene un gran interés, tanto para el profesor como para el alumno, porque aquí las diferencias ya son marcadas y fáciles de observar, el profesor debe tener cuidado de que el alumno descubra por sí solo esas diferencias.

PROCEDIMIENTO PARA LA DISECCION.-

- 1.- Sujetar el ave con lamano derecha; con la mano izquierda colocar en la cabeza un bote que contenga cloroformo absorbido por un algodón; el ave se duerme.
- 2.- Colocar sobre el dorso al animal en la cuba de disección y sujetar la por las alas con alfileres.
- 3.- Quitarles las plumas de la región ventral y con las tijeras hacer una incisión de atrás hacia adelante (fig. No. 95, línea de puntos) hasta, la masa muscular llamada "pechuga".-
- 4.- Hacer un corte por los lados de la pechuga hasta los coracoides;levantar el esternón.

Observar:

- 1.- El corazón, órgano musculoso que impulsa la sangre, localizado en la porción media con respecto a los pulmones. Y cubierto por una membrana transparente.

1-a) Partes en que se divide: .....

- 1-b) Qué forma tiene: .....
- 2.- Desde la aurícula izquierda extiende una arteria hacia abajo, formando el cayado aórtico; localízelo y siga sus ramificaciones.-
- 3.- Localice la vena yugular en el cuello y al lado derecho. Ver dónde termina. ....
- 4.- Separar las víceras y extenderlas a uno y otro lado del cuerpo.-  
Descubrir la arteria dorsal; síganse sus ramificaciones.  
¿ Qué órganos que irriga? .....
- 5.- La vena cava posterior se localiza a un lado de la arteria dorsal.  
¿ Dónde termina? .....
- 6.- Descubrir en el intestino delgado la red capilar del mesenterio.  
Ver dónde confluyen todas ellas.-  
.....
- 7.- Localizar en el corazón el seno venoso.-  
.....
- 8.- El corazón tiene comunicación directa con los pulmones.....  
Localizar la arteria pulmonar y la vena pulmonar.-  
En qué se diferencian?  
.....

NOTA: Fig. No.10. Esquema 1 y 2)

RESULTADO: La circulación en las aves es más evolucionada, ya que en el corazón existen dos ventrículos, derecho e izquierdo; el primero es el que impulsa la sangre venosa por la vena pulmonar, y el segundo es el que la impulsa por la arteria aorta, que se dirige hacia abajo, formando un cayado, y por eso el nombre de cayado aórtico.- Las arterias que salen del corazón son de mayor grosor que las que se alejan y son las encargadas de transportar la sangre oxigenada a todo el cuerpo.-Las venas son las que recogen la sangre desoxigenada y la conduce a los pulmones, completándose de este modo la circulación en general que es del

todo completa.-

**ACTIVIDAD No. 2.-**

**A.- Estudio Morfológico Externo del Corazón.**

**PROCEDIMIENTO.-** Para poder manipular a voluntad, es necesario extraerlo y, para ésto hay que cortar con una navaja los grandes vasos que lo sostienen como son las arterias y las venas, tratar de no dañarlo, colocarlo en un plato hondo con agua y observar:

- a) Forma: .....
- b) Partes que se notan: .....
- Dimensiones comparativas .....
- c) Color: .....
- d) Consistencia: .....
- e) Hacer un dibujo.

**B.- Estudio Morfológico Interno.**

**PROCEDIMIENTO.-**

**1.- Hacer un corte transversal en el ventrículo.-**

**Observar:**

- a) El ventrículo derecho.
- b) El ventrículo izquierdo.

**Diferencias que pueda encontrar:**

.....  
.....

c) Estructura:

.....

**2.- Hacer un corte longitudinal en las aurículas.- Observar:**

a) Número de cavidades y forma:

.....

b) Estructura:

.....

RESULTADO.- Al hacer un corte transversal en el ventrículo aparece la cavidad del ventrículo derecho como una simple hendidura en forma de media luna y de paredes relativamente delgadas, en cambio la secreción del ventrículo izquierdo, es circular y sus paredes están más gruesas. Las aurículas son de estructura más delgadas pero si tienen mayor capacidad de sangre; están constituidas por fibras musculares lisas.

ACTIVIDAD No. 3.-

Observación Microscópica de la Sangre.-

MATERIAL.-

- 1.- Microscopio
- 2.- Porta-objetos
- 3.- Colorante azul de metileno
- 4.- Mechero de alcohol

PROCEDIMIENTO-

- 1.- Con un gotero extraer sangre de cualquier vaso roto
- 2.- Colocar una gota en el porta-objetos previamente limpio y seco.
- 3.- Con el borde de otro porta-objetos, extender la gota de sangre sobre el primero, de modo que se forme una delgadísima película de sangre.
- 4.- Pasar por una llama de alcohol la muestra obtenida por tres veces consecutivas.
- 5.- Colocar el microscopio y observar:
  - a) Forma: .....
  - b) Color: .....
  - c) Estructura: .....
- 6.- Anotar lo observado y hacer un dibujo correspondiente.

RECOMENDACIONES.- Para que la observación sea más clara, repetir el procedimiento anterior, colocando una gota de tintura de azul de metileno seguir los pasos 3,4 y 5, luego colocar una gota de aceite de comer y

regular el microscopio, colocándole el objetivo mediano aumento (100 x25) y luego coloque la muestra. Vea la diferencia.

RESULTADO.- La estructura de la sangre en las aves es similar a los reptiles y anfibios y peces es decir que los glóbulos rojos tienen forma elíptica y son nucleados, de color rojo vinoso. Los blancos son ameboides y nucleados. ( Ver OBSERVACIONES MICROSCOPICAS).-

ACTIVIDAD No. 4.-

GUIA PRACTICA No. 4

(Para alumnos)

Objeto.- "El Aparato Circulatorio en un Ave".-

Alumno.....Equipo.....Fecha.....

Calificación.....

MATERIAL.-

- 1.- Una paloma de castilla
- 2.- Una cuba de disección o tabla rectangular
- 3.- Una tijerita o varias navajas de afeitar
- 4.- Una pinza y alfileres
- 5.- Algodón
- 6.- Cloroformo o éter sulfúrico.

INTRODUCCION.- El sistema circulatorio de las aves es un poco más evolucionado que los anteriormente estudiados, aquí notamos que ya el corazón tiene cuatro cavidades y que no existe seno venoso ni tronco arterial.

PROCEDIMIENTO PARA LA DISECCION.-

- 1.- Sujete el ave con la mano derecha.- Con la mano izquierda coloque en la cabeza un bote que contenga cloroformo absorbido por un algodón; el ave se duerme.-
- 2.- Coloque en la cuba de disección al animal sobre el dorso.-Sujételo por las alas con alfileres.
- 3.- Quite las plumas de la región ventral y, con las tijeras, haga una in-

cisión de atrás hacia adelante, hasta la masa muscular llamada "pechuga".

4.- Hacer un corte por los lados de la pechuga hasta los coracoides; levante el esternón. (Fig. No. )

OBSERVE Y ANOTE:

1.- El corazón:

a) ¿ Qué forma tiene?

.....

b) ¿ Qué posición tiene con relación a los otros órganos?

.....

c) ¿Cuál es el tamaño?

.....

2.- Identifique las aurículas y los ventrículos.

a) ¿ A qué lado están las aurículas? y ¿ dónde los ventrículos?

.....

.....

3.- Observe que sobre la aurícula izquierda se localiza una arteria;

a) ¿ Cómo se llama? .....

b) ¿ Hacia dónde se extiende? .....

4.- Extienda las víceras y sujételas con alfileres a la cuba de disección.

a) Localice las ramificaciones de la arteria aorta

b) La aorta dorsal se extiende hacia abajo, formando un cayado aórtico.- ¿ Qué órganos irriga?

.....

5.- Compare el color de la vena con el de la arteria.

a) ¿ A qué se debe la diferencia?

.....

b) La vena cava posterior se origina de las venas:

.....

c) Siga la dirección que toma la vena cava posterior, dónde termina? .....

- 6.- La sangre desoxigenada llega a los pulmones por la arteria.....  
.....localícela.
- 7.- La sangre oxigenada llega a la aurícula izquierda por la vena.....  
.....localícela.

CUESTIONARIO

- 1.- Tome la temperatura de una ave y compárela con la del medio ambiente  
.....Cuántos grados tiene? .....  
¿ Cómo se les llama por eso?  
.....
- 2.- ¿ A qué atribuye el hecho de que el corazón de las aves voladoras es  
te bien desarrollado?  
.....

INFORMACION CIENTIFICA

El Sistema Circulatorio de las Aves, al igual de los ya tratados, consta de corazón, venas, arterias y capilares.-

El corazón está formado por cuatro cavidades: dos aurículas y dos ventrículos, carece de seno venoso y de tronco arterial. Las cavidades del ventrículo están bien diferenciadas; el ventrículo derecho es una hendidura en forma de media luna y de paredes relativamente delgadas, en cambio el ventrículo izquierdo se presenta en forma cónica y de paredes bastante gruesas, debido a las grandes contracciones a que hace para poder impulsar la sangre por todo el cuerpo.

A la aurícula izquierda llega la sangre arterial que viene ya oxigenada de los pulmones por las venas pulmonares, y luego pasa al ventrículo del mismo lado, que al contraerse impulsa la sangre al arco aórtico derecho, que se extiende hacia la parte posterior del cuerpo formando un cayado (cayado aórtico) y forma la aorta dorsal, pero antes de ésto se ramifica y riega por arterias de menor diámetro a la cabeza, las alas y

la región torácica.-

A la aurícula derecha llega la sangre venosa desoxigenada por tres grandes venas: las anteriores derechas e izquierda y la posterior que se extiende por debajo de la columna vertebral y recoge la sangre de las extremidades posteriores y por el sistema porta-hepático del intestino delgado, páncreas, bazo y estómago; la sangre almacenada en la aurícula derecha pasa al ventrículo del mismo lado, que al contraerse impulsa la sangre por la misma arteria pulmonar a los pulmones para oxigenarse y dirigirse a la aurícula izquierda y ser impulsada de nuevo por la contracción a todo el cuerpo, completándose de este modo la circulación general.

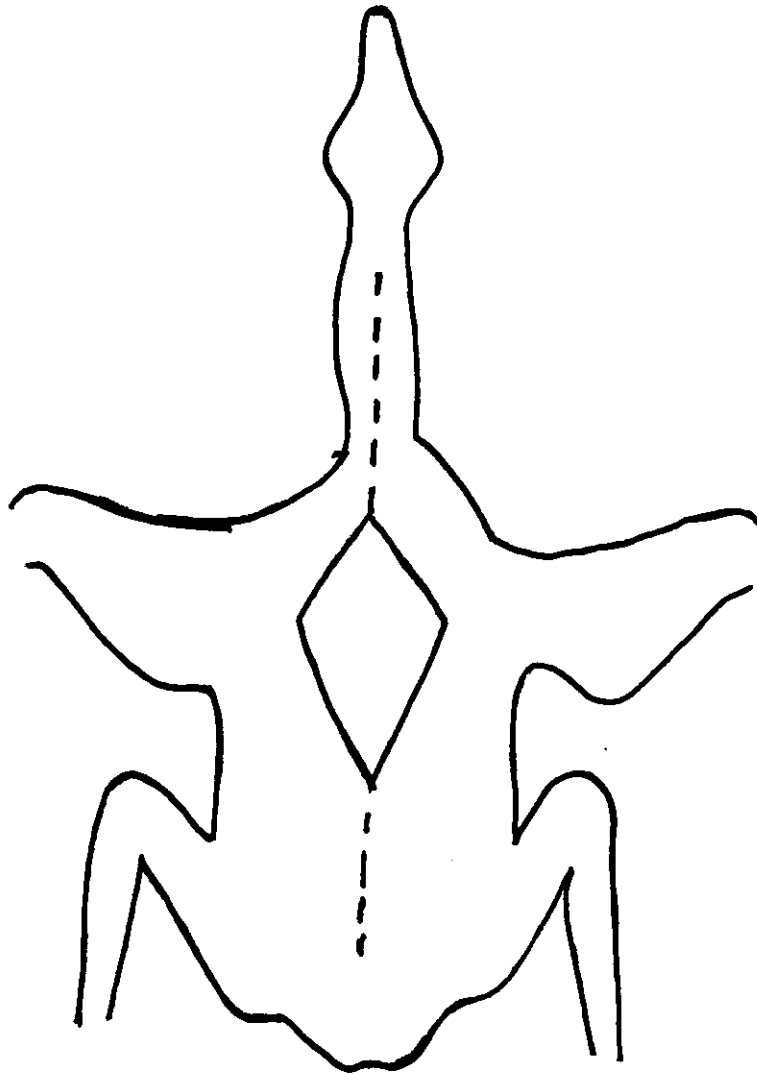


Fig. Nº 9. Esquema de la disección de un Ave.

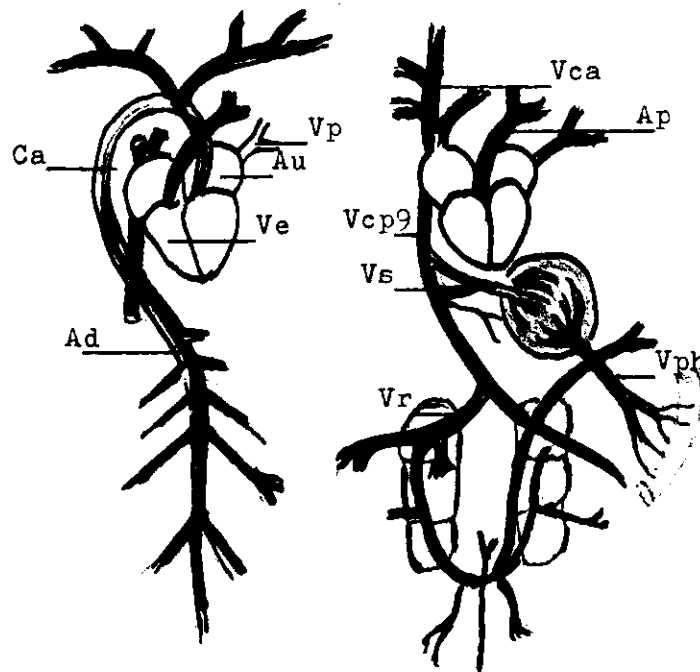


Fig. Nº 10. Sistema Circulatorio en un ave.

Sistema Arterial. Vp, Vena pulmonar; Au, Aurícula izq. Ca, Cayado aórtico; Ad, Aorta dorsal. Ve, Ventriculos Sistema Venoso. Vca, Vena cava anterior, Ap, Arteria pulmonar; Vcp, Vena cava posterior; Vs, Vena supra-hepática; Vph, Vena porta-hepática; Vr. Riñónderecho.

## TRABAJO PRACTICO No. 5

Objeto.- "ESTUDIO DEL SISTEMA CIRCULATORIO EN UN CONEJO O CUYO"

### MATERIAL.-

- 1.- Un conejo o cuyo
- 2.- Una cuba de disección o tabla rectangular
- 3.- Una tijerita y varias navajas de afeitar
- 4.- Clavos y alfileres
- 5.- Algodón
- 6.- Cloroformo o éter sulfúrico
- 7.- Cáñamo

INSTRUCCIONES.- Se recomienda que esta práctica en profesor la haya efectuado antes para que así, la guía de los alumnos sea más efectiva.

### PROCEDIMIENTO PARA LA DISECCION.-

- 1.- Anestesiarse al animal; para tal objeto se recomienda seguir la técnica empleada en el garrobo. (escribir)
- 2.- Colocar al animal sobre el dorso y sujetar las extremidades a los clavos colocados a distancia necesaria, utilizando cáñamo. (fig.No 12)
- 3.- Hacer una incisión en la piel, cortando con una tijera en la línea ventral desde el pubis hasta el cuello (fig. 10, línea de puntos)
- 4.- Hacer en la capa muscular dos incisiones que se corten en cruz al nivel del extremo anterior y posterior de las extremidades, fijar con alfileres en la tabla de disección la capa muscular.
- 5.- Para descubrir la cavidad torácica, se cortan los músculos y costillas sobre las porciones ventro laterales del cuerpo, levantar el esternón.

### OBSERVACION.-

- 1.- Del corazón, cubierto por una membrana semi-transparente llamada pericardio.
- 2.- La parte del corazón que en número de cuatro se disponen así: dos anteriores llamadas aurículas y dos posteriores o ventrículos.

- 3.- En la región anterior del corazón y al lado izquierdo se localiza la arteria aorta dorsal, que describe una curva hacia abajo.  
Descubrir sus ramificaciones y dirección que toman:  
.....
- 4.- La aorta dorsal se extiende por debajo de la columna vertebral. Separar las víceras y extenderlas a los lados del cuerpo.  
Seguir la trayectoria de sus ramificaciones.  
Organos que irrigan: .....
- 5.- En el intestino delgado y en el mesenterio que lo envuelve se localiza una inmensa red de capilares.  
¿ Qué organos confluyen con sus venas a ese conducto? ¿Dónde desembocan? .....
- 6.- La sangre del sistema porta-hepático y de la cava posterior desemboca en la aurícula derecha del corazón.  
La sangre venosa de las cavas anteriores ¿dónde desemboca?  
.....
- 7.- A los pulmones llega la sangre venosa impulsada por el.....  
.....y transportada por la arteria.....  
La sangre que sale de los pulmones es transportada por.....  
.....y desemboca en.....

RESULTADO.- El sistema circulatorio lo constituye: el corazón, órgano situado en el centro del tórax, entre los pulmones; tiene forma cónica y su punta, vuelta hacia abajo e inclinado hacia la izquierda; por arterias que distribuyen la sangre por todo el organismo y por las venas que recogen la sangre venosa y la llevan de nuevo al corazón y después a los pulmones. El diámetro de las arterias y venas varían considerablemente; de más grosor las que salen del corazón y de menor en los capilares. Es de notar que de los ventrículos salen sangre por las arterias y a las aurículas llega san-

gre por las venas, así tenemos: que del ventrículo izquierdo sale la sangre por la arteria aorta y del ventrículo derecho por la arteria pulmonar que transporta sangre venosa.- A la aurícula derecha están las terminaciones de las venas: cava posterior y cava anterior derecha e izquierda, y en la aurícula izquierda está la vena pulmonar que lleva sangre arterial. Cuando se separan las víceras de la cavidad abdominal se puede apreciar con facilidad las muchas ramificaciones que sufre la arteria aorta dorsal al igual que las numerosas ramificaciones que se reúnen para formar la vena cava posterior a un lado de la aorta dorsal; se reconocen por el color rojo claro y rojo oscuro de la sangre que corre por la vena y arteria respectivamente.

Para descubrir el sistema porta-hepático, basta con ver dónde se reúnen los capilares o vénulas del mesenterio que recubre el intestino delgado y ver qué otras se reúnen como son las del páncreas, estómago y bazo, que en conjunto forman una sola que se capilariza en el hígado y de aquí pasa a la vena cava posterior que es la que desemboca en la aurícula derecha.

ACTIVIDAD No. 2.-

A.- Estudio Morfológico Externo del Corazón.-

INTRODUCCION.- Para su estudio, es necesario extraer el corazón de la región torácica, cortando cuidadosamente las arterias y venas con una tijerita, extraerlo con una pinza y hecharlo en un plato hondo que contenga agua. Observe durante unos minutos y anote:

- a) Forma: .....
  - b) Tamaño en cms. ....
  - c) Color: .....
  - d) Comparar con lo observado en el ave.-
- Exponer diferencias.....  
.....

B.- Estudio Morfológico Interno.-

PROCEDIMIENTO.-

1.- Con una navaja de afeitar hacer un corte longitudinal al nivel del tabique aurículo ventricular; Observar:

- a) número de cavidades
- b) distribución de las cavidades
- c) estructura
- c-1) tabique que los separa..¿Cómo lo llamaría? .....
- c-2) grosor de las mismas.
- c-3) ¿ cómo se comunican con las aurículas? .....

2.- Con la misma navaja, hacer un corte longitudinal de las aurículas.

Observar:

- a) Número de cavidades
- b) Distribución de las cavidades
- c) Estructura
- c-1) Grosor de las cavidades
- c-2) Forma
- c-3) Compararlas con los ventrículos.....conclusiones.....  
.....  
.....

RESULTADO.- Por ser los mamíferos los animales más evolucionados, los ventrículos presentan dos cavidades que son derecha e izquierda, siendo el ventrículo derecho más reducido que el izquierdo. Su estructura consiste en fibras musculares lisas, de mayor espesor en el ventrículo izquierdo, donde se nota exteriormente por su consistencia.

Los ventrículos no se comunican entre sí, están separados por una membrana llamada interventricular, y cada uno de los ventrículos se comunica por válvulas con las aurículas respectivas. Las aurículas tienen una estructura similar, pero el grosor de su capa muscular es más reducida, por

lo que su consistencia es blanda.-

ACTIVIDAD No. 3.-

A.- Observación Microscópica de la sangre.-

MATERIAL.-

- 1.- Microscopio
- 2.- Porta-objetos
- 3.- Colorante azul de metileno
- 4.- Un gotero

PROCEDIMIENTO.-

- 1.- Con un gotero extraer sangre del corazón o de una arteria.
- 2.- Colocar una gota en el porta-objeto (previamente limpio y seco)
- 3.- Con el borde de otro porta-objeto, extender la gota de modo que se forme una delgadísima película de sangre.
- 4.- Pasar varias veces sobre la llama de un mechero de alcohol la muestra de sangre.
- 5.- Colóquese en el microscopio y obsérvese:
  - a) Forma
  - b) Color
  - c) Estructura
- 6.- Hacer un esquema o dibujo y anotar lo observado
  - a) Comparar lo observado con las observaciones anteriormente hechas.
  - b) Destacar las semejanzas:

.....

RECOMENDACIONES.- Para la observación y que ésta resulte clara, repítase el procedimiento, colocando una gota de azul de metileno y siguiendo los pasos 3,4,5.-

RESULTADO.- La sangre es de color rojo, constituida por plasma y glóbulos rojos y blancos, los rojos son de forma de disco bicóncavo anucleado, es decir, que no tiene núcleo.-

ACTIVIDAD No. 4.-

GUIA PRACTICA No. 5

(Para alumnos)

Objeto.-"Estudio del Sistema Circulatorio en un mamífero (conejo)"

Alumno.....Equipo.....Fecha,.....

Calificación.....

Material.-

- 1.- Un conejo o cuyo
- 2.- Una cuba de disección o tabla rectangular
- 3.- Una tijerita o varias navajas de afeitar
- 4.- clavos y alfileres
- 5.- Algodón y un bote ancho
- 6.- Cloroformo o éter sulfúrico

INSTRUCCIONES.- Es de notar en esta práctica que en el conejo ya se nota una separación clara entre la cavidad torácica y la abdominal, separación limitada por un músculo resistente llamado diafragma. El corazón ocupa el centro de la caja torácica y formada por cuatro cavidades.

PROCEDIMIENTO PARA LA DISECCION.-

- 1.- Anestesiarse al animal, introduciéndole en un bote ancho que tenga un algodón con cloroformo en su interior.
- 2.- Coloque al animal sobre el dorso y con un cáñamo sujétele las extremidades a los clavos colocados a distancia deseada.
- 3.- Haga una incisión en la piel, cortando con una tijera en la línea media ventral, desde el pubis hasta el cuello.
- 4.- Al nivel del extremo anterior y posterior de las extremidades, corte la capa muscular haciendo dos incisiones que formen una cruz.
- 5.- Para descubrir la cavidad torácica, se cortan los músculos y costillas sobre las porciones ventro laterales del cuerpo.-

**OBSERVE::**

1.- El corazón cubierto por una membrana semitransparente llamada pericardio; separe la membrana con una pinza y navaja de afeitar.

1-a) Partes del corazón: .....

1-b) Posición y forma: .....

2.- En la región anterior del corazón y al lado izquierdo se localiza la arteria aorta.

2-a) ¿ Qué dirección toma? .....

2-b) Auxiliándose con una pinza o una navaja de afeitar descubra y diga cuáles son sus ramificaciones:

.....

2-c) La aorta dorsal se localiza debajo de la columna vertebral.

Con una pinza y una navaja de afeitar separe las víceras y fije las con alfileres.

¿ Cuáles son sus ramificaciones y qué órganos irriga?

.....

3.- La vena cava posterior se localiza a un lado de la aorta dorsal. Descubra las vénulas que la forman. ¿ De dónde proceden?

.....

4.- Los pulmones son los sacos voluminosos situados a uno y otro lado del corazón.

4-a) ¿ Cómo se comunica el corazón con los pulmones .....

.....¿ Qué clase de sangre circula? .....

.....-

4-b) ¿ Qué clase de sangre circula de los pulmones a el corazón?

.....

5.- Observe una muestra de sangre al microscopio anote: Color.....

Forma de los glóbulos rojos.....Estructura.....-

ganos genitales, hasta penetrar a las extremidades posteriores, en donde por medio de una intrincada red de capilares, irriga los tejidos de las extremidades posteriores.

La sangre procedente de los capilares es recogida por las venas después de haber recogido las impurezas o residuos de la combustión interna, como es el anhídrido carbónico, vapor de agua y otros, que luego pasa a la aurícula derecha del corazón. Esto se realiza por tres grandes venas como son: La vena cava posterior y las dos venas cavas anteriores, derecha e izquierda, éstas últimas recogen la sangre venosa en la parte anterior del cuerpo, tales como de la cabeza, las extremidades anteriores y los tejidos musculares del cuello y del centro del tórax.

Es de explicar también que la vena cava posterior arrastra la sangre de dos sistemas como son el renal y el porta-hepático. A los riñones van a desembocar la vena femoral, ciática, abdominal y visical por un sistema de llamado porta-renal, que se capilariza en el riñón, por las venas renales pasa la sangre a la cava posterior.

El sistema portahepático está constituido por las venas gástrica, intestinal, esplénica o del bazo; todas ellas se unen en una sola llamada porta hepática, que al penetrar en el hígado se capilariza, para regular la entrada del glicógeno al torrente sanguíneo.- Al salir se forma la vena supra-hepática que es la que se une a la cava posterior, la cual se extiende hasta la aurícula derecha que se relaja (diástole) para recibir la sangre y darle paso por la válvula tricúspide al ventrículo del mismo lado, que al contraerse impulsa la sangre por la arteria pulmonar a los pulmones donde se efectúa la hematosis (intercambio de el gas CO<sub>2</sub> por O<sub>2</sub>) que luego desciende por la vena pulmonar a la aurícula izquierda, pasando luego al ventrículo del mismo lado, quien al contraerse, la impulsa de nuevo por todo el cuerpo.- Esto es lo que se conoce como CIRCULACION EN GENERAL, compren-

INFORMACION CIENTIFICA.- El sistema circulatorio de los mamíferos es uno de los sistemas que causa mayor admiración, por el hecho de ser más evolucionado, y por pertenecer el hombre a ese mismo grupo.

Este sistema consta de corazón, venas, arterias y capilares. El corazón, órgano situado en el centro del tórax, entre los pulmones; tiene forma cónica y su punta, vuelta hacia abajo e inclinada hacia la izquierda, se apoya en el diafragma.

Se encuentra sostenido en parte, por la membrana semitransparente llamada pericardio que se encuentra a la pleura, membrana que recubre los pulmones. Visto exteriormente presenta dos surcos, uno transversal y otro longitudinal, en los cuales se hallan alojadas las arterias y las venas coronarias; dichos surcos dividen la superficie del corazón en cuatro partes que son: dos aurículas y dos ventrículos que por su posición son llamadas derechas (os) o izquierdas (os) respectivamente.- Cada aurícula se comunica con su respectivo ventrículo por medio de válvulas, llamada mitral o aurícula ventricular izquierda y tricúspide o aurícula ventricular derecha la de este lado. Estas válvulas están sostenidas por pilares musculares adheridas en las paredes de los ventrículos, y son los encargados de abrir y cerrar las válvulas.

La sangre oxigenada en los pulmones, sale de éstos por las venas pulmonares que la llevan a la aurícula izquierda y de ésta pasa al ventrículo del mismo lado que al contraerse (sístole) la impulsa por la aorta que describe una vuelta a la izquierda y por eso se le llama cayado aórtico, que se ramifica en varias arterias, extendiéndose unas a la cabeza, llamadas por eso: carótida derecha e izquierda, otra a las extremidades anteriores y es llamada humeral y otra que a los pulmones.

La aorta que está en la región posterior del cuerpo se llama aorta dorsal, que también se ramifica en varias arterias, irrigando de sangre el hígado, el estómago, el intestino, el páncreas, el bazo, riñones y ór-

diendo dos etapas, la una llamada: pequeña circulación (corazón y pulmones) y gran circulación (corazón y todo el cuerpo)

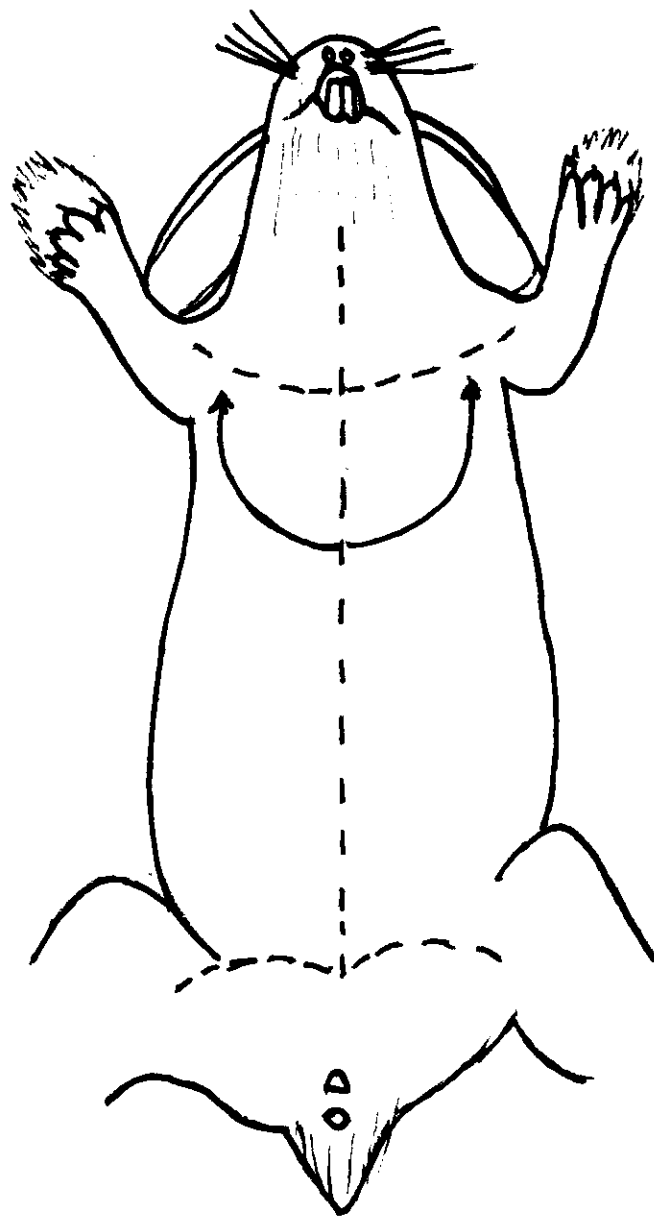


Fig. Nº 11. Esquema de la disección de un conejo.

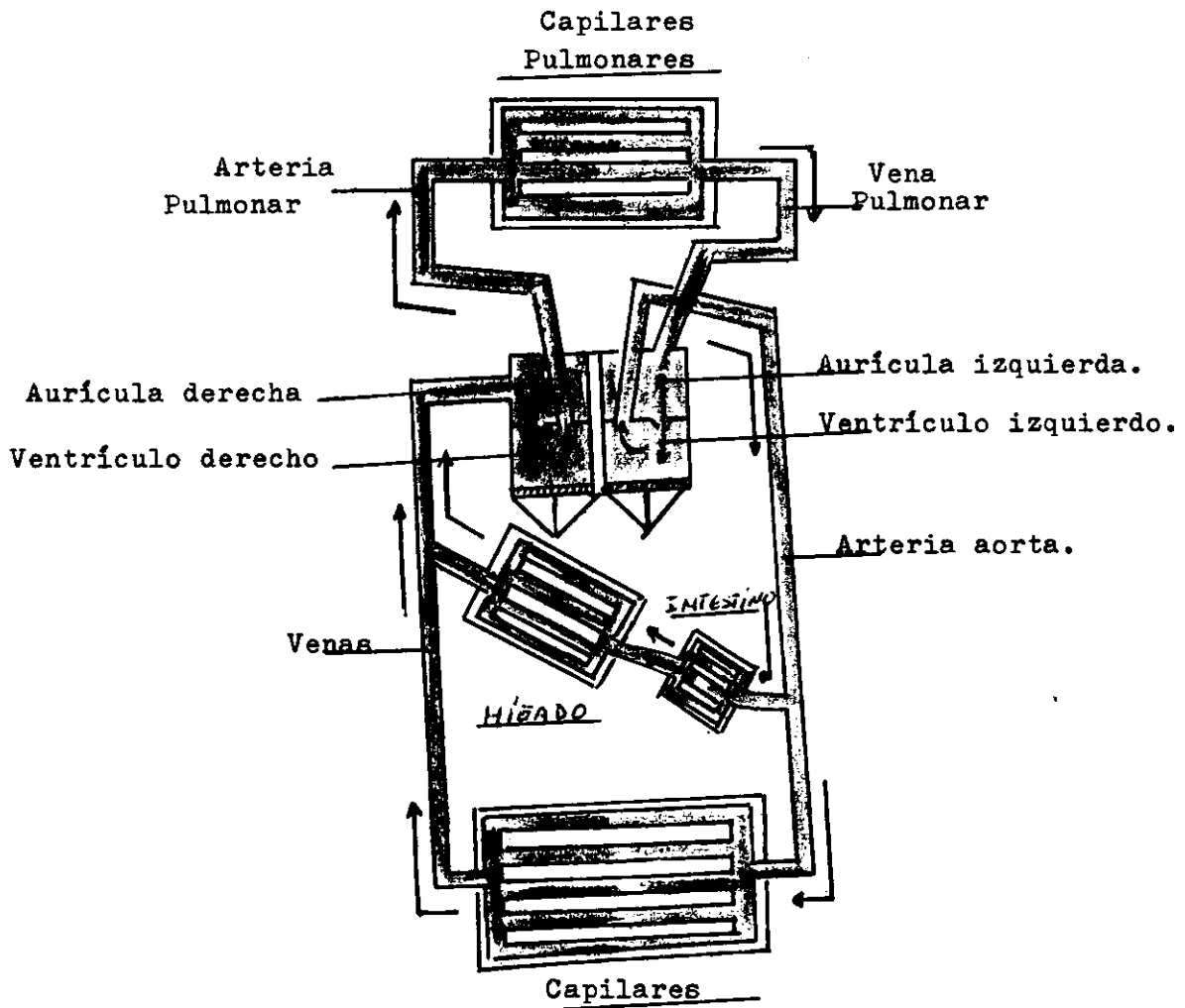


Fig. Nº 12. Esquema del Sistema Circulatorio en los mamíferos.

Color rojo.- Sangre arterial  
Color azul.- Sangre venosa.

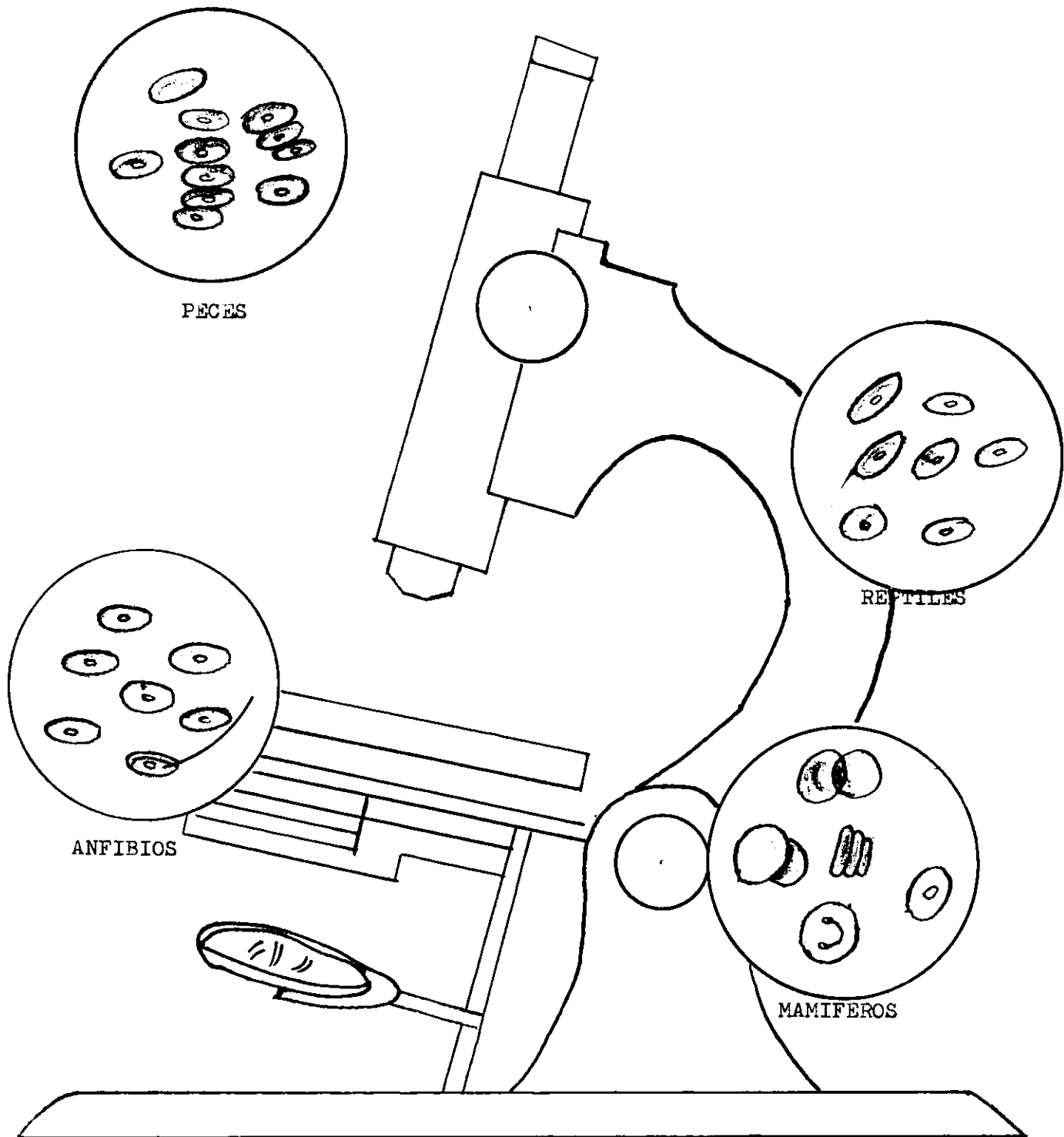


FIG. Nº 13. Observaciones microscópicas de sangre en los vertebrados.

TRABAJOS    COMPLEMENTARIOS.-

PRIMERA ACTIVIDAD.-

Objeto: "ESTUDIO DE UN CORAZON DE BUEY"

MATERIAL.-

- 1.- Un corazón de buey
- 2.- Cuba de disección
- 3.- Pinza y navaja de afeitar
- 4.- Grasa o aceite

INTRODUCCION.- El objeto de esta práctica es culminar el estudio del sistema circulatorio, porque se presta para objetivación de una clase y llegar a comprender por analogía o semejanza el sistema circulatorio del hombre.

A.- ESTUDIO MORFOLOGICO EXTERNO.-

PROCEDIMIENTO.- Tomar el corazón por su parte ventral con la mano derecha y observar:

- a) Forma
- b) Color
- c) Tamaño en cms.
- d) Localizar las aurículas y los ventrículos
- e) Identificar las arterias de las venas
- f) Comparar el diámetro o grosor de las mismas
- g) Identificar los surcos que cruzan el corazón  
¿ Cuántos son?

B.- ESTUDIO MORFORLOGICO INTERNO.-

PROCEDIMIENTO.- Lavar previamente el corazón, cuidando de extraer la sangre que contiene en su interior. Con una navaja de afeitar hacer un corte profundo de los ventrículos en sentido longitudinal hasta el tabique que los separa de las aurículas; separar el corte y observar:

- a) Número de cavidades
- b) Disposición y forma

c) Estructura y grosor

Se comunican entre sí..... que los separa  
.....

2.- Proceda a echar agua coloreada en las aurículas, observe por dónde sale.....

a) ¿ Cómo se llaman esas válvulas?

.....

b) Observe los músculos que sujetan las válvulas:

¿ Dónde se insertan?

c) En el tabique aurículo-ventricular localizar los conductos que ponen en comunicación los ventrículos con el medio exterior, utilizando una manguerita de hule.

¿ Dónde nace la arteria aorta? .....

¿ Dónde nace la vena pulmonar? .....

3.- Cortar longitudinalmente las aurículas y observar:

a) Disposición y forma de las cavidades

b) Estructura y grosor

¿ Se comunican entre sí?.....¿ Qué las separa?

.....

¿ Por qué las paredes de las aurículas son más delgadas que la de los ventrículos?

.....

.....

RESULTADO.- El corazón tiene una forma cónica, de color rojo pálido en las aurículas y de rojo intenso en los ventrículos, tiene un tamaño aproximado de 14 cms. de largo por 12 de ancho, se divide en cuatro partes; dos aurículas y dos ventrículos, cruzado por dos surcos, uno transversal que separa las aurículas y los ventrículos, y otro longitudinal que/para los ventrículos.- En la parte anterior del corazón se locali--

zan las arterias y las venas, siendo las primeras de mayor grosor y consistencia que las segundas. En la arteria aorta se pueden localizar las válvulas sigmoideas.

Las cavidades internas del corazón son cuatro; siendo el grosor de las paredes más delgadas en las aurículas que en los ventrículos tal estructura es debido a la acción impelente que tienen que hacer.- Las aurículas y los ventrículos se comunican entre sí por dos válvulas llamada una mitral o bicúspide, llamada así por estar formada de dos membranas sostenidas por pilares musculares que se insertan en los ventrículos y la otra tricúspide por estar formada de tres membranas que se abren y se cierran por las contracciones y relajación de los pilares musculares.

La válvula mitral comunica la aurícula izquierda con el ventrículo respectivo, y la tricúspide a la aurícula derecha con el ventrículo del mismo lado. La arteria aorta, nace en el ventrículo izquierdo y la vena pulmonar nace en el ventrículo derecho, los ventrículos no se comunican entre sí y al igual que las aurículas están separadas por tabiques llamados interventricular e interauricular respectivamente. A las aurículas llegan las venas, insertándose en el derecho la vena cava posterior y anterior, y en el izquierdo la arteria pulmonar, así llamada por llevar sangre arterial.

#### SEGUNDA ACTIVIDAD.-

Objeto.- "COAGULACION DE LA SANGRE".-

#### MATERIAL.-

- 1.- Un tubo de ensayo, que esté completamente seco y limpio
- 2.- Un " " " que contenga grasa en sus paredes internas.-

PROCEDIMIENTO.- Colocar en una gradilla los tubos 1 y 2.-

2.- En un bote mediano, obtener sangre de un mamífero recién muerto.

3.- En el tubo de ensayo No.1, vertir sangre hasta un cm. de altura.

4.- En el tubo de ensayo No.2, vertir sangre hasta un cm. de altura.

OBSERVAR, después de un rato:

1.- Lo que sucede en el tubo No. 1 .....

a) ¿ Cuántas partes se notan? .....

b) ¿ Cómo se llama la parte más clara? .....

c) ¿ Cómo se llama la parte que se asienta? .....

2.- ¿ Qué es lo que sucede en el tubo No. 2?  
.....

3.- ¿Cuál es el papel de la circulación en la sangre?  
.....

RESULTADO.- La sangre al salir de los vasos sanguíneos se coagula por la acción de un encima específico, la trombina, puesto que ejerce sobre el fibrinógeno de la sangre una acción precipitante, transformando el fibrinógeno en fibrina, que es el que se precipita y lleva consigo mismo, los elementos sólidos como son los hematíes y leucocitos, depositándose en el fondo del tubo No. 1, formando el llamado coágulo. El suero que sobrenada representa el plasma sanguíneo, privado de fibrinógeno.

En el tubo de ensayo No. 2, la sangre no se coaguló.-Esto se interpreta por la acción anticoagulante que tienen las sustancias untuosas al tacto como son las grasas, parafina, y plásticas etc., por impedir el contacto de la sangre con las paredes del tubo, factor importante para la producción de la trombina. Esto mismo sucede en las venas y arterias del cuerpo de cualquier animal, ya que la túnica interna de ambas es mucosa.-

### SINTESIS BIOLOGICA

El problema de la evolución de las especies, ha sido un tema discutido desde la antigüedad; desde los filósofos antiguos hasta los naturalistas actuales.- Así tenemos que a través del tiempo, se han sostenido dos tesis: la primera que supone que las especies fueron creadas por separado, no existiendo por consiguiente ninguna relación de parentesco entre las especies; es la Teoría llamada Fijista, sostenida por Moisés, según el antiguo testamento.

Ya en el siglo XVIII, Linneo acepta la teoría fijista, pero gracias a sus estudios de sistemática, llegó a observar que entre las diferentes especies se notan gradaciones sucesivas, lo que lo llevó a decir que la naturaleza no da saltos (1).- Con esto sienta Linneo de una manera inconsciente lo que mas tarde sería la teoría evolucionista.

La segunda tesis es la Teoría Evolucionista, siendo Lamarck el que sentó las bases, seguido después por Geoffroy Saint-Hilaire, y Carlos Darwin que en su libro el "Origen de las especies" publicado en 1859 sostiene: que la "Selección Natural, es consecuencia de una lucha constante por la existencia, predominando los mejor adaptados y los más aptos, los cuales transmiten por herencia las cualidades adquiridas a sus descendientes por una selección sexual.

Visto el panorama desde este ángulo, las observaciones hechas en los vertebrados se fundamentan una vez más en el Sistema Circulatorio, principiando por los peces, por ser más asequibles y estar a nuestras posibilidades de enseñar:

A.- Sistema Circulatorio en los peces.

A-1) Corazón formado por una aurícula y un ventrículo, seno venoso y tronco arterial.

---

(1) Tomado de la Biología General por Angel Bianchi Lischetti

Decimotercia Edición, Editorial "El Ateneo" pags. 336 a 337

A-2) Por el corazón sólo circula sangre venosa.- La circulación es sencilla.

A-3) La sangre es de color rojo, debido a la presencia de hemoglobina en sus glóbulos rojos, de forma elíptica y con núcleo.

#### B.- Sistema Circulatorio en los Anfibios.

B-1) El corazón está constituido por tres cavidades: dos aurículas y un ventrículo.- La sangre desoxigenada en la parte posterior del cuerpo desemboca a la aurícula derecha por el seno venoso.

B-2) Al ventrículo le corresponde impulsar sangre venosa como también la sangre arterial, saliendo esta última por un tronco arterial que se ramifica.

B-3) La sangre arterial y venosa se mezclan pero en pequeña proporción en el ventrículo.

B-4) La sangre es de color rojo, con glóbulos rojos de forma elíptica y nucleados.

#### C.- Sistema Circulatorio en los Reptiles.

C-1) El corazón está formado por tres cavidades, dos aurículas y un ventrículo, tiene seno venoso y tronco arterial.

C-2) En el ventrículo se presenta indicios de un tabique interventricular.

C-3) Existe un sistema porta-hepático y un porta-renal.

C-4) La sangre es de color roja con glóbulos rojos de forma elipsozoidal y nucleados.

#### D.- Sistema Circulatorio en las Aves.

D-1) El corazón contituido por cuatro cavidades: dos aurículas y dos ventrículos.

D-2) Carece por completo de seno venoso y tronco arterial.

D-3) Cada aurícula se comunica con su respectivo ventrículo.

D-4) La circulación es cerrada y por el corazón pasa sangre venosa y arterial.

D-5) La sangre es de color rojo, con glóbulos rojos de forma elipsozoidal y nucleados.

#### E.- Sistema Circulatorio en los Mamíferos.

E-1) El corazón tiene cuatro cavidades; dos aurículas y dos ventrículos.

E-2) Carece por completo de seno venoso y tronco arterial.

E-3) Cada aurícula se comunica con su respectivo ventrículo, mediante válvulas llamadas tricúspide derecha y bicúspide izquierda.

E-4) La circulación es cerrada y por el corazón pasa sangre venosa y arterial sin mezclarse.

E-5) La sangre es de color rojo, con glóbulos rojos de forma redondeada visto de frente y de un disco biconcavo visto lateralmente, carecen de núcleo.

CONCLUSIONES Y SUGERENCIAS.

- 1.- El profesoe está en la libertad de seleccionar el material de acuerdo al medio en que le toque actuar.
- 2.- Se tiene la intención de que el alumno descubra por si solo las semejanzas, diferencias y cambios en la escala animal.
- 3.- La Información Científica del trabajo, constituye un aporte a los conocimientos que el profesor debe tener, para hacer así la labor de orientador y guía en los trabajos prácticos de sus alumnos.
- 4.- Para la organización del trabajo en grupos, el profesor debe nombrar en cada grupo, al alumno que reúna las condiciones de guía.
- 5.- Queda el profesor en la libertad de seleccionar cualquiera de las actividades para objetivar su enseñanza, tomando mas en cuenta el tiempo disponible.
- 6.- En vista de la ausencia de materail de laboratorio en que se encuentran los institutos, es deber del profesor de Ciencias Naturales, realizar actividades de cualquier índole, para proveer de un pequeño laboratorio y de microscopio a la institución en donde le toque trabajar.
- 7.- Se pretende con este trabajo despertar en los alumnos el espíritu reflexivo, tratando hacer de él, un individuo consciente, con miras a un futura mejor sobre una base ciantífica.

## B i b l i o g r a f í a

<u>Libro</u>	<u>Autor</u>	<u>Editorial</u>
1.- Prácticas de Biología, 1º y 2º Curso Primera y Segunda Edición.	Enrique Beltrán, Enrique Rioja, Guillermo Nájera.	Porrúa S. A. Mexico 1954.
2.- Tratado Elemental de Zoología. Cuarta Edición.	Enrique Rioja Manuel Ruiz Oronoz Ignacio Rodríguez	Porrúa S. A. Mexico 1954.
3.- Trabajos Prácticos de Historia Natural Primera Edición.	Alberto E. J. Fesquel	Kapelusz Moreno 372 Buenos Aires. 1956
4.- Nuestro Mundo (5) Primera Edición	Elio Arrechea Rodríguez	Cultural S. A. Obispo 525 Habana. Cuba.
5.- O Elementos de Anatomía y Fisiología Humanas Décimoquinta Edición	Orestes Cendrero Curiel	Porrúa S. A. Mexico D. F. 1955